

DER NEUROLOGISCHE STATUS

Lernunterlage für das Line Element „Neurologischer Status“

Lernziele

Nach Absolvierung des Line Element „Neurologischer Status“ sind die Studierenden in der Lage,

- eine klinisch-neurologische Untersuchung selbständig und sachgemäß durchzuführen
- die neuroanatomischen Grundlagen zu verstehen
- pathologische Befunde im neurologischen Status zu erkennen
- den erhobenen neurologischen Status unter Verwendung der adäquaten Terminologie verbal oder schriftlich in Worte zu fassen
- anhand des Untersuchungsbefundes eine topographisch-anatomische Diagnostik vorzunehmen (z. B. periphere versus zentrale Läsion)
- anhand des Untersuchungsbefundes erste differenzialdiagnostische Überlegungen anzustellen

Quellen und weiterführende Lernunterlagen:

Bähr M, Frötscher M. (Hg.) Neurologisch-topische Diagnostik. 10. Auflage. 2014, Thieme, Stuttgart

Deutsche Gesellschaft für Neurologie. Leitlinien für Diagnostik und Therapie in der Neurologie
<https://www.dgn.org/leitlinien>

Müller C. Videos Neurologischer Status. https://studyguide.meduniwien.ac.at/curriculum/n2022017/?state=0-80959-4747_2/tertia-neurologie

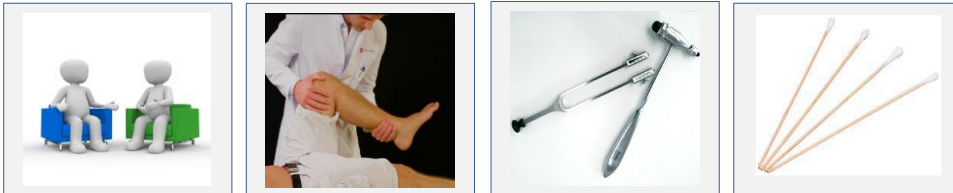
Zeiler K et al. (Hg.). Klinische Neurologie I. Grundlagen für Human- und Zahnmediziner. 2000, Wien: Facultas Univ. Verlag

Diese Lernunterlage erhebt keinen Anspruch auf Vollständigkeit und ersetzt weder die Teilnahme an Vorlesungen/Praktika noch das Studium einschlägiger Lehrbücher.

Erstellt von Eva Hilger, August 2019.

Einleitung

Der neurologische Status: Eine fachgerechte klinisch-neurologische Untersuchung ermöglicht es Ihnen in allermeisten Fällen, mit einfachen Methoden (Anamnese, physikalische Krankenuntersuchung) bzw. Hilfsmitteln (Reflexhammer, Wattestäbchen, Stimmgabel) eine topographisch-anatomische Zuordnung eines neurologischen Symptoms vorzunehmen (und damit auch erste differenzialdiagnostische Überlegungen anzustellen).



Die einzelnen Untersuchungsschritte des neurologischen Status können in unterschiedlicher Reihenfolge geprüft werden. Eine für „Anfänger“ relativ einfache und bewährte Methode ist das „Drei mal drei (plus drei)“-Schema.

Der Status „Drei mal drei (plus drei)“: Die ersten „2 x 3“ werden nacheinander an den oberen und unteren Extremitäten geprüft. Sie suchen das erste Hauptsymptom und erlauben eine topographische Zuordnung (z. B: Parese? → zentral oder peripher?). In zwei weiteren „Dreier-Gruppen“ wird angezeigt, welche wichtigen weiteren Funktionen im neurologischen Status geprüft werden sollen.

KRAFT	TONUS	TROPHIK
MOTORIK / Feinmotilität	MUSKELEIGENREFLEXE	PYRAMIDENZEICHEN

ZEREBELLÄRE Zeichen	FRONTALE Zeichen	Bewegungsversuche
----------------------------	-------------------------	--------------------------

Meningismus, Lasegue	HIRNNERVEN	SENSIBILITÄT
-----------------------------	-------------------	---------------------

Im Folgenden finden Sie eine Anleitung zur Durchführung der einzelnen Untersuchungsschritte sowie einige Beispiele für pathologische Befunde und deren Ätiologie.

KRAFT		
MOTORIK / Feinmotilität		
Siehe auch: Abbildung 2 und Anhang 2, 4		
<i>Prüfung</i>		
<ul style="list-style-type: none"> • Grobe Kraft: Prüfung gegen maximalen Widerstand des Patienten (Kraftprüfung an Kennmuskeln der OE und UE) • Feinmotilität: Finger „Klavierspielen“ lassen; einzelne Finger auf Daumenendglied aufsetzen lassen (Finger-/ Handtapping); Zehen- oder Fußtapping (z. B. „bitte mit den Zehen schnellstmöglich auf den Boden tippen“) • Diadochokinese: Rasche Pro- und Supinationsbewegungen mit den Händen („Glühbirnen einschrauben“) • Armvorhalteversuch (AVV): Anheben der gestreckten Arme (Handflächen nach oben) bei geschlossenen Augen • Positionsversuch (PV): Prüfung in Rückenlage: Rechtwinkeliges Anheben beider Beine bei geschlossenen Augen. 		
<i>Pathologische Befunde</i>		<i>Beispiele für Erkrankungen/ Erläuterungen</i>
<ul style="list-style-type: none"> • Parese (Muskelschwäche): Graduierung nach Kraftgraden: <ul style="list-style-type: none"> - KG 1: Muskelzuckung ohne Bewegungseffekt - KG 2: Bewegung des Extremitätenabschnittes nur unter Ausschaltung der Schwerkraft möglich - KG 3: Bewegung gegen die Schwerkraft möglich - KG 4: Bewegung gegen mäßigen Widerstand möglich • Plegie (Lähmung, Kraftgrad 0): <ul style="list-style-type: none"> - Monoparese, -plegie (eine Extremität betroffen) - Hemiparese, -plegie (eine Körperhälfte betroffen) - Tetraparese, -plegie (alle 4 Extremitäten betroffen) - Paraparese, -plegie (beide UEs betroffen) 		<p>Merke: Zusätzliche Prüfung von Muskeltonus, Muskeleigenreflexen (und Pyramidenbahnzeichen) erlauben eine Unterscheidung zwischen zentraler und peripherer Parese.</p> <p>ZENTRALE Paresen (= Zentrale Läsion = Läsion des ersten Motoneurons) gehen mit spastischer Tonuserhöhung, gesteigerten Muskeleigenreflexen und positiven Pyramidenbahnzeichen einher. Muskelatrophien fehlen. (Grund: beim Gesunden übt die intakte Pyramidenbahn hemmende Einflüsse auf Tonus und MER aus. Bei Läsion der Pyramidenbahn entfallen diese hemmenden Einflüsse -> Steigerung der MER und spastische Tonuserhöhung.)</p> <p>PERIPHERE Paresen (= periphere Läsion = Läsion des 2. Motoneurons) gehen mit schlaffem Muskeltonus, Abschwächung oder Auslöschung der Muskeleigenreflexe (und bei längerem Bestehen mit Muskelatrophien) einher</p>
<ul style="list-style-type: none"> • Reduzierte Feinmotilität 		Hinweis auf Kraftdefizit (diskrete Paresen äußern sich mitunter nur in einer Feinmotilitätsstörung). Andere Ursachen: z. B. Polyneuropathien, extrapyramidale Störungen, zerebelläre Störungen. (Gestörtes Fußtapping mit Verminderung von Geschwindigkeit/Amplitude, Verzögerungen, oder Unterbrechungen sind beispielsweise für M. Parkinson als Ausdruck der Brady/Hypokinese typisch)
<ul style="list-style-type: none"> • Dysdiadochokinese (unkoordinierte Diadochokinese) • Hypodiadochokinese (verlangsamte Diadochokinese) 		Bei Paresen – unabhängig von deren Ätiologie – oder bei extrapyramidalen Störungen beeinträchtigt oder Hinweis auf Koordinationsproblematik infolge Kleinhirnfunktionsstörung
<ul style="list-style-type: none"> • AVV: Absinken und Pronation 		Hinweis auf diskrete Paresen (der AVV deckt geringe Kraftdefizite – unabhängig von ihrer Ätiologie - auf)
<ul style="list-style-type: none"> • PV: Absinken (rechts/ links/beidseits) 		Hinweis auf diskrete Paresen (der PV deckt geringe Kraftdefizite – unabhängig von ihrer Ätiologie - auf)

<ul style="list-style-type: none"> • Faszikulationen: mit freiem Auge sichtbare, unwillkürliche (Sekundenbruchteile dauernde) Kontraktionen einzelner Muskelfaserbündel (ohne Bewegungseffekt in den Gelenken). 	Läsionen in motorischen Vorderhorn-Ganglienzellen, z. B. ALS
<ul style="list-style-type: none"> • Andere unwillkürliche Bewegungen 	z. B. Tremor, Myoklonien, ... → Siehe auch Anhang 1
<i>Normalbefund: „Grobe Kraft allseits KG 5, Feinmotilität allseits unauffällig, AVV: kein Absinken, keine Pronation, PV: kein Absinken, Eudiadochokinese beidseits“</i>	

	TONUS	
Prüfung des muskulären Widerstandes gegen passive Beuge- und Streckbewegungen		
<i>Pathologische Befunde</i>	<i>Beispiele für Erkrankungen/ Erläuterungen</i>	
<ul style="list-style-type: none"> • Spastik (spastische Tonuserhöhung): Erhöhter Muskelwiderstand besonders zu Beginn der passiven Bewegung, lässt im weiteren Bewegungsablauf nach. Initial mühsam erreichte Bewegung kann letztlich rasch zu Ende geführt werden (Klappmesserphänomen) 	Spastik ist ein Kriterium der zentralen Parese.	
<ul style="list-style-type: none"> • Rigor: Plastisch erhöhter, wachartiger Tonus, oft mit Zahnradphänomen 	M. Parkinson und andere Basalganglienerkrankungen (=extrapyramidalmotorische Syndrome).	
<ul style="list-style-type: none"> • Gegenhalten (der Versuch, Gliedmaßen passiv zu bewegen, wird durch aktive Innervation verhindert) 	Nicht als erhöhter Muskeltonus, sondern als Frontalzeichen zu werten (siehe unten)	
<ul style="list-style-type: none"> • Pseudoschlaffer Tonus 	Im Akutstadium zentraler Lähmungen ist ein pseudoschlaffer Tonus möglich (erst in weiterer Folge, meist nach einigen Tagen, Entwicklung eines spastischen Tonus)	
<i>Normalbefund: „Tonus seitengleich unauffällig“</i>		

		TROPHIK
Prüfung: Inspektion		
<i>Pathologische Befunde</i>	<i>Beispiele für Erkrankungen/ Erläuterungen</i>	
<ul style="list-style-type: none"> • Atrophie(n) 	<p>Muskelatrophien sind Kriterium der peripheren Parese: Läsionen peripherer motorischer oder gemischt motorisch-sensibler Nerven gehen binnen weniger Wochen mit Atrophien in der vom jeweiligen Nerv versorgten Muskulatur einher.</p> <p>(Bei ZENTRALEN Paresen bestehen hingegen KEINE Atrophien im Bereich der paretischen Muskulatur!) - Generalisierte Atrophie (infolge Immobilität oder Kachexie) – ist von Atrophien in paretischer Muskulatur abzugrenzen!</p> <p>Anm.: Auch bei Myopathien sind Muskelatrophien (meist schwerpunktmäßig in bestimmten Körperabschnitten) möglich.</p>	

<ul style="list-style-type: none"> • Trophische Hautstörungen (dünne, „Pergament“-Haut, verzögerte Wundheilung, Neigung zu Ulzera, Wachstumsstörungen von Haaren/Nägeln) 	Läsionen peripherer Nerven
<ul style="list-style-type: none"> • Störungen von Schweißsekretion und Piloarreaktion, ev. auch der Vasomotorik 	Läsion sympathischer Fasern (sie begleiten die gemischten und sensiblen peripheren Nerven).
<i>Normalbefund: „Trophik allseits seitengleich unauffällig“</i>	

	MUSKELEIGENREFLEXE	

Prüfung:

- **Muskeleigenreflexe** (MER) (=“Muskeldehnungsreflexe“): Reflexauslösung: durch Beklopfen der Muskelsehne mit dem Reflexhammer wird die Sehne gedehnt (Aktivierung der Muskelspindeln). -> Reflexantwort (monosynaptischer Reflexbogen) ist die reflektorische Kontraktion (Verkürzung) des Muskels.
 - **BSR** (Bicepssehnenreflex, C5-C6),
 - **RPR** (Radiusperiostreflex, C5-C6)
 - **TSR** (Tricepssehnenreflex, C7-C8)
 - **PSR** (Patellarsehnenreflex, L3-L4)
 - **ASR** (Achillessehnenreflex, S1)
- **Knips-Reflex:** Ausüben von Druck auf den Nagel des III. Fingers
- **Trömner-Reflex:** Anschlagen der volaren Fingerkuppen II-V des Patienten.

<i>Pathologische Befunde</i>	<i>Beispiele für Erkrankungen/ Erläuterungen</i>
<ul style="list-style-type: none"> • MER: abgeschwächt, fehlend, gesteigert, subklonisch, klonisch, Seitendifferenz? 	Fehlen/ Abschwächung einzelner Reflexe im Seitenvergleich: Wurzelläsion, Läsion peripherer Nerven Generalisiertes Fehlen (= Areflexie): z. B. bei Polyneuropathien, Vorderhornkrankungen, akuter Polyradiculitis Pathologisch gesteigerte Reflexe sind Kriterium der zentralen Parese (siehe oben).
<ul style="list-style-type: none"> • Knips positiv: Beugen der Finger I-V und Adduktion des Daumens • Trömner positiv: Beugung der Fingerendglieder I-V 	Knips/Trömner einseitig positiv: Hinweis auf Läsionen des zentralen motorischen Neurons (Pyramidenbahn). (Anm.: Bei jungen, schlanken Menschen oft bds. positiv und damit NICHT pathologisch)

Normalbefund: „MER seitengleich mittelbehaftet auslösbar, Knips und Trömner beidseits negativ“

		PYRAMIDENZEICHEN
<i>Prüfung:</i>		
<ul style="list-style-type: none"> • Babinski-Reflex: Kräftiges, langsames Bestreichen (zugespitztes Ende des Reflexhammers) der lateralen Fußsohle von der Ferse bis zum Kleinzehenballen und weiter zum Großzehenballen • Oppenheim-Reflex: Kräftiges Reiben (Handknöchel des Untersuchers) an der vorderen Tibakante nach distal • Gordon-Reflex: Kräftiges Kneten der Wadenmuskulatur 		
<i>Pathologische Befunde</i>		<i>Beispiele für Erkrankungen/ Erläuterungen</i>
<ul style="list-style-type: none"> • Babinski positiv: Tonische Dorsalextension der Großzehe, Spreizen der Zehen <ul style="list-style-type: none"> - Stumme Sohle: keinerlei Reaktion zu beobachten. Kann auf geringe Funktionsstörung der Pyramidenbahn hindeuten • Oppenheim positiv., Gordon positiv: Reflexantwort wie bei Babinski 		Läsion der Pyramidenbahn (ZENTRALE Läsion!)
<i>Normalbefund: „Pyramidenbahnzeichen beidseits negativ“ oder „Babinski beidseits negativ““</i>		

ZEREBELLÄRE Zeichen		
<i>Prüfung</i>		
<ul style="list-style-type: none"> • Finger-Nase-Versuch (FNV): Prüfung bei geschlossenen Augen: „Bitte mit einer großen, bogenförmigen Bewegung den Zeigefinger rasch zur Nase führen“. • Knie-Hacke-Versuch (KHV): Prüfung in Rückenlage: Patient führt bei geschlossenen Augen die Ferse zur gegenseitigen Kniescheibe und von dort entlang der Tibiakante nach distal • Rebound Phänomen: Pat. beugt den Arm im Ellenbogengelenk (ca. 90 Grad) und spannt die Muskulatur maximal an. Untersucher zieht den Unterarm gegen den Widerstand der Beuger zu sich heran und lässt dann abrupt los. 		
<i>Pathologische Befunde</i>		<i>Beispiele für Erkrankungen/ Erläuterungen</i>
<ul style="list-style-type: none"> • FNV ataktisch (unsicher): Schwanken oder Abweichen von der Ideallinie <ul style="list-style-type: none"> - im Endstück ataktisch: Unsicherheit erst gegen Ende der Bewegung (kurz vor dem Ziel); - dysmetrisch: das Ziel (die Nase) wird nicht getroffen („Vorbeizeigen“) 		Kleinhirnfunktionsstörung Anm.: auch bei Paresen – unabhängig von deren Ätiologie – oder bei extrapyramidalen Störungen beeinträchtigt
<ul style="list-style-type: none"> • KHV ataktisch (unsicher): Schwanken oder Abweichen von der Ideallinie <ul style="list-style-type: none"> - im Endstück ataktisch: Unsicherheit erst gegen Ende der Bewegung - dysmetrisch: das Ziel (die Ferse) wird nicht getroffen 		Kleinhirnfunktionsstörung Anm.: Der KHV ist (ebenso wie der FNV) auch bei Paresen (unabhängig von deren Ätiologie) oder bei extrapyramidalen Störungen beeinträchtigt
<ul style="list-style-type: none"> • Rebound positiv: Beugebewegung kann nicht abgebremst werden (prompte, reflektorische Aktivierung der Antagonisten, also der Strecker, ist nicht möglich) 		Kleinhirnfunktionsstörung
<i>Normalbefund: „FNV und KHV beidseits zielsicher, Rebound negativ“</i>		

FRONTALE Zeichen	
<p>- Syn.: Frontalreflexe, hirnpathologische Zeichen, Primitivreflexe = Instinktive Bewegungsschablonen, die bei Säuglingen/ Kleinkindern physiologischer Weise vorhanden sind, mit zunehmender ZNS-Reifung jedoch gehemmt werden und beim gesunden Erwachsenen nicht auslösbar sind</p>	
<i>Prüfung</i>	
<ul style="list-style-type: none"> • Palmomentalreflex (PMR): Langsames Streichen mit Druck über den Thenar des Patienten (mit der Spitze des Reflexhammers) • Schnauzreflex, Saugreflex: Berühren der Lippen des Patienten mit Holzspatel • Greifreflex: Reflexhammer wird in die Handfläche des Patienten gelegt • Frontales Gegenhalten: passive Bewegung von Gliedmaßen(abschnitten) 	
<i>Pathologische Befunde</i>	<i>Beispiele für Erkrankungen/ Erläuterungen</i>
<ul style="list-style-type: none"> • PMR positiv: kurze homolaterale Bewegung der perioralen Muskulatur, sichtbar als „Runzeln“ der Haut an Unterlippe und Kinn • Schnauzreflex positiv: Vorstülpen („Schürzen“) der Lippen • Saugreflex positiv: Mund wird geöffnet, Saugbewegungen, ev. auch Schluckbewegungen • Greifreflex positiv: Pat. umschließt den in die Hand gelegten Gegenstand und hält ihn fest • Gegenhalten: der Versuch, Gliedmaßen passiv zu bewegen, wird durch aktive Innervation verhindert 	Positive Frontalzeichen sind Ausdruck einer diffusen Hirnschädigung unterschiedlichster Ätiologie (häufig beispielsweise bei Läsionen im Frontallappen).
<i>Normalbefund: „Frontalzeichen negativ“ oder „PMR beidseits negativ“</i>	

Bewegungsversuche	
<p>- An der Koordination von Gleichgewicht und aufrechten Gang/Stand sind das Cerebellum, der Vestibularapparat und aufsteigende Rückenmarksbahnen (Hinterstränge) beteiligt.</p>	
<i>Prüfung</i>	
<ul style="list-style-type: none"> • Romberg Versuch: Beine eng zusammenstellen, Arme vorhalten, frei stehen • Unterberger Tretversuch: Arme vorhalten, Treten auf der Stelle bei geschlossenen Augen • Fersengang • Zehen(ballen)gang • Strichgang: eine gedachte Linie entlanggehen • Blindgang • Einbeinstand (Pat. auf einem Bein frei stehenlassen) 	
<i>Pathologische Befunde</i>	<i>Beispiele für Erkrankungen/ Erläuterungen</i>
<ul style="list-style-type: none"> • Romberg: Ungerichtetes Schwanken oder gerichtete Fallneigung nach rechts/ nach links 	zerebelläre oder peripher-vestibuläre Störungen
<ul style="list-style-type: none"> • Unterberger: Pathologisch bei reproduzierbare Drehtendenz (Abweichen nach rechts/links) von > 45° bei 50 Schritten 	
<ul style="list-style-type: none"> • Einbeinstand unsicher / unmöglich 	Paresen und/ oder Gleichgewichtsstörung (zerebellär, vestibulär, ...)

<ul style="list-style-type: none"> • Strich-, Blindgang: Unsicherheit oder Abweichen auf eine Seite 	Abweichen zur Seite der Läsion: zerebelläre oder peripher-vestibuläre Störungen (auch bei „spinaler Ataxie“ infolge einer Hinterstrangläsion oder bei hochgradiger Polyneuropathie ist Blindgang erschwert bis unmöglich, siehe unten)
<ul style="list-style-type: none"> • Steppergang 	Schwäche für Dorsalextension von Vorfuß/ Zehen (Fallfuß): verstärktes Anheben des Knies beim Gehen, Aufsetzen der Zehenballen vor der Ferse. Ursache: Peroneus-Parese.
<ul style="list-style-type: none"> • Hackengang 	Schwäche für Plantarflexion: Abstoßen beim Gehen kaum möglich, Fußsohle wird als Ganzes aufgesetzt. Ursache: Tibialis-Parese.
<ul style="list-style-type: none"> • Einige pathologische Gangbilder: <ul style="list-style-type: none"> - Wernicke-Mann: Überwiegen der Beugespastik an der OE (mit Adduktion/ Innenrotation des Armes und Beugung in Ellenbogen-, Hand- und Fingergelenken Überwiegen der Streckspastik an der UE (mit Tendenz zur Plantarflexion im Sprunggelenk, Zirkumduktion des kranken Beines um das Gesunde). Ursache: Großhirnläsion mit unvollständiger Rückbildung der kontralateralen Hemiparese - Ataktisches Gangbild/ Ataxie (unsicherer, breitbeiniger, schwankender Gang). Ursachen: oft zerebelläre, vestibuläre Störungen. (z. B. einseitige Läsionen des Kleinhirns: homolaterale Ataxie mit Tremor, Dysdiadochokinese, Unsicherheit/Abweichen in Unterberger und Romberger). Auch bei Hinterstrangläsionen besteht eine ausgeprägte Ataxie (spinale Ataxie). Merke: ein Patient mit Hinterstrangläsion kann die Ataxie durch visuelle Kontrolle ausgleichen (Zunahme des Schwanken oder Fallneigung bei Augenschließen). Eine zerebelläre Ataxie besteht in ihrem Ausmaß hingegen unabhängig davon, ob der Patient mit geschlossenen oder offenen Augen geht. - Paraspastisches/ spastisch-ataktisches Gangbild: Schleifen beider Füße, Zirkumduktion beider UEs. Bei ausgeprägter Spastik in den UEs. Z. B. bei MS. - Gangstörung bei M. Parkinson: gebeugte Haltung, Starthemmung, kleinschrittig, vermindertes Mitschwingen der Arme, Propulsion - Frontale Gangstörung: kleinschrittiges, unsicheres Gangbild, z. B. bei Normaldruckhydrozephalus (Trias aus Gangstörung+ kognitive Defizite + Inkontinenz) 	
<p><i>Normalbefund: „Steh- und Gehversuche unauffällig“ oder „Romberg- und Unterberger-Versuch unauffällig, Einbeinstand unauffällig, Fersen- und Zehenspitzenangang unauffällig, Blind- und Strichgang unauffällig“</i></p>	

MENINGISMUS LASEGUE	
<p><i>Prüfung</i></p>	
<ul style="list-style-type: none"> • Meningismus-Prüfung: Prüfung in Rückenlage: Langsame, passive Anhebung des Hinterkopfes, Drehen nach rechts/links, dann Führen des Kopfes gegen das Sternum. • Brudzinski-Zeichen: Prüfung in Rückenlage: Passives Anheben des Kopfes gegen das Sternum. • Kernig-Zeichen: Prüfung in Rückenlage: passives Anheben des in Knie und Hüfte (je 90 Grad!) gebeugten Beins, dann passive Streckung des Beines im Knie (oder: sitzender Patient, Knie ausstrecken lassen) • Lasegue-Zeichen: Prüfung in Rückenlage: Langsames Anheben des gestreckten Beines (beim Gesunden ohne Schmerzen bis mindestens 70-90 Grad möglich) • Umgekehrtes Lasegue-Zeichen („Femoralis-Lasegue“): Prüfung in Bauchlage: Anheben des Unterschenkels und Führen der Ferse Richtung Gesäß. 	
<p><i>Pathologische Befunde</i></p>	<p><i>Beispiele für Erkrankungen/ Erläuterungen</i></p>
<ul style="list-style-type: none"> • Meningismus („Nackensteife“): Schmerzhaft reflektorische Verspannung der Nackenmuskulatur (abrupt einsetzender Widerstand). <ul style="list-style-type: none"> - Endlagiger Meningismus: Widerstand erst bei maximaler Beugung des Kopfes gegen das Sternum 	<p>z. B. Meningitis, Meningoencephalitis, Subarachnoidalblutung, Meningeosis carcinomatosa</p> <p>Cave: „Pseudomeningismus“ (Schmerzen auch bei Drehbewegung der HWS) z. B. bei degenerativer HWS-Erkrankung, „Zervikalsyndrom“</p>

	Anm.: Von Meningismus abzugrenzen: Erhöhter Widerstand der Nackenmuskulatur im Sinne eines Nackenrigors bei extrapyramidal-motorischen Erkrankungen
<ul style="list-style-type: none"> • Brudzinski positiv: Pat. zieht bei passiver Kopfneigung zur Entlastung die Beine an (reflektorische Beugung in Knie- und Hüftgelenken) 	Hinweis auf meningeale Reizung (Ursachen: siehe „Meningismus“).
<ul style="list-style-type: none"> • Kernig positiv: wie bei positivem Lasegue-Zeichen (Aufreten von Schmerzen) 	Ursachen siehe „Lasegue“
<ul style="list-style-type: none"> • Lasegue positiv: Auftreten eines lumbosakralen Schmerzes (oder Schmerz in Gesäß u./o. Oberschenkel) durch Dehnung der Wurzel(n) L5 u./o. S1 <ul style="list-style-type: none"> - Immer Beugungswinkel (ab dem der Schmerz auftritt) angeben (z. B. „Lasegue links bei 45 Grad positiv“) 	<p>Meist Diskusprolaps, -protrusion mit Läsion der Wurzel(n) L5 u./o. S1.</p> <p>Lasegue kann auch bei meningealer Reizung positiv sein.</p>
<ul style="list-style-type: none"> • Femoralis-Lasegue positiv: Schmerz an der Oberschenkel-Vorderseite (durch Dehnung des N. femoralis oder der Wurzel(n) L3 u./o. L4 	<p>Meist Diskusprolaps, -protrusion mit Läsion der Wurzel(n) L3 u/o L4.</p> <p>Andere Ursachen: Meralgia parästhetica (Irritation des N. cutaneus femoris lateralis) oder bei (z. B. diabetischer) Femoralis-Neuropathie</p>
<i>Normalbefund: „Kein Meningismus“ „Lasegue beidseits negativ“</i>	

HIRNNERVEN	
Allgemeines:	
<ul style="list-style-type: none"> - I und II sind keine peripheren Nerven im eigentlichen Sinne, sondern Hirnteile (Anteile des Zwischenhirns). III-XII sind periphere Nerven, deren Kerne im Mesencephalon, in der Pons und in der Medulla oblongata liegen. 	

I: Nervus olfactorius	
<ul style="list-style-type: none"> - Die Rezeptoren (Riechepithel) liegen in der Nasenschleimhaut. Von dort ziehen die Fila olfactoria durch die Lamina cribrosa zum Bulbus olfactorius, von dort über den Tractus olfactorius zur primär olfaktorischen Rinde im Temporallappen. Über Faserverbindungen zu den Corpora amygdaloidea wird das limbische System in die Geruchswahrnehmung eingebunden. 	
<i>Prüfung</i>	
<ul style="list-style-type: none"> • Geruchssinn: Fläschchen mit aromatischen Duftstoffen werden unter die Nase gehalten. Meist wird aber nur nach einer Störung gefragt. 	
<i>Pathologische Befunde</i>	<i>Beispiele für Erkrankungen/ Erläuterungen</i>
<ul style="list-style-type: none"> • Anosmie: fehlende Geruchswahrnehmung (wird meist als Geschmacksstörung wahrgenommen: „alles schmeckt gleich“) • Hyposmie (verminderte Geruchswahrnehmung) 	<p>Neurologisch bedingte An/Hyposmie: Schädelhirntrauma (z. B. frontobasale Kontusionen: Abriss der Fila olfactoria), Olfactorius-Meningeom, Schädigung des entorhinalen Kortex (ev. Frühsymptom bei M. Alzheimer).</p> <p>Anm: Zeigt der Pat. auch nach Reizung durch Ammoniak (=Trigeminusreizstoff) keine Reaktion, besteht der Verd. auf psychogene Anosmie oder auf Simulation</p>
<i>Normalbefund: „I : anamnestisch unauffällig“</i>	

II: Nervus opticus	
<ul style="list-style-type: none"> - II: Die Retina ist ein „ausgestülpter“ Teil des Zwischenhirns. I ist daher eigentlich kein „echter“ peripherer Nerv, sondern eine zentrale Leitungsbahn (deshalb auch anderer histologischer Aufbau: Ologodendroglia und Meningen – statt Schwanzzellen und Endo/Perineurium!). - Informationen aus der Retina gelangen über N. opticus, Chiasma opticum und Tractus opticus zu den primären Sehzentren im Occipitallappen. Die von den nasalen Retinahälften kommenden Fasern (die nasale Retinahälfte bildet das temporale Gesichtsfeld ab!) kreuzen im Chiasma opticum. Die von den temporalen Retinahälften kommenden Fasern (die temporale Retinahälfte bildet das nasale Gesichtsfeld ab!) kreuzen nicht im Chiasma opticum. Die Tracti optici enthalten somit jeweils Fasern aus der homolateralen temporalen und der kontralateralen nasalen Retinahälfte. Der größte Anteil der Fasern des Tractus opticus gelangt zum Corpus geniculatum laterale und von dort zur Sehrinde. Ein Teil der Fasern zweigt zur Area praetectalis ab (übermittelt Informationen für die Pupillomotorik). Andere Fasern werden zu den oberen Vierhügeln geleitet (übermittelt Informationen für Steuerung der Blickmotorik) 	
<i>Prüfung</i>	
<ul style="list-style-type: none"> • Visus: „grob Fingerzählen“ oder mit Sehtafeln mit Buchstaben in verschiedenen Größen • Gesichtsfeld (GF): Grob-fingerperimetrische Prüfung. Kopf des Untersuchers in gleicher Höhe mit Patient. Patient fixiert Nase des Untersuchers und gibt an, ob/in welchem Quadranten/ ab wann er Fingerbewegungen wahrnimmt. Isolierte Prüfung beider Augen (das andere Auge hält sich der Patient zu) • Fundus: Papille, Gefäße (Ophthalmoskop). Beim Gesunden ist die gelbliche Papille gegenüber dem rötlichen Augenhintergrund scharf abgegrenzt und nicht prominent. 	
<i>Pathologische Befunde</i>	<i>Beispiele für Erkrankungen/ Erläuterungen (siehe Abb. 1)</i>
<ul style="list-style-type: none"> • Amaurose (Blindheit) 	Läsion vor dem Chiasma opticum, z. B. im Fasciculus n. optici
<ul style="list-style-type: none"> • Heteronyme (binasale od. bitemporale) Hemianopsie (halbseitiger GF-Ausfall) oder Quadrantenanopsie (Ausfall eines Quadranten) (siehe auch Abb. 1) 	Läsion im Chiasma, z. B. bei suprasellären Tumoren, Hypophysenadenom
<ul style="list-style-type: none"> • Homonyme Hemianopsie oder Quadrantenanopsie 	Läsion nach dem Chiasma opticum (Tractus opticus, Corpus geniculatum laterale, Radiatio optica, Sehrinde), z. B. bei Ischämien (A. cerebri-posterior-Infarkt), Blutungen, Raumforderungen
<ul style="list-style-type: none"> • Skotom (fleckförmiger GF-Ausfall) 	Bei zentralen Läsionen selten (hingegen z. B. als Migräne-Aura häufig).
<ul style="list-style-type: none"> • Schleiersehen 	Z. B. Retrobulbärneuritis (Multiple Sklerose)
<ul style="list-style-type: none"> • Amaurosis fugax 	Passagere Visusstörung: „TIA“ des Auges (z. B. Thromboembolie in die A. ophthalmica)
<ul style="list-style-type: none"> • Kortikale Blindheit 	Ausgedehnte Läsionen im primär visuellen Kortex beider Occipitallappen: (funktionelle) Amaurose (LR erhalten, da der afferente Schenkel über den N. opticus intakt ist, s. u.)
<ul style="list-style-type: none"> • Fundus: Papillentrophie, Stauungspapille, abgeblasste Papille 	Papillentrophie z. B. bei abgelaufener Retrobulbärneuritis, Mikroangiopathie durch Diabetes, Hypertonie. Stauungspapille: Hirndruckerhöhung (z. B. Hirntumor, Hirnödem, benigne intrakranielle Hypertension, Meningitis, Sinusvenenthrombose). Papillenabblassung: z. B. bei Retrobulbärneuritis
<i>Normalbefund: Visus: grob Fingerzählen möglich, GF grob finderperimetrisch unauffällig</i>	

III: N. oculomotorius	
<ul style="list-style-type: none"> - Führt motorische und parasympathische Fasern. III versorgt motorisch den M. levator palpebrae (hebt das Oberlid) und alle Augenmuskeln mit Ausnahme des M. rectus lateralis und M. obliquus sup. Parasympathische Fasern versorgen M. ciliaris (Nah-Akkommodation) und M. sphincter pupillae (Engstellung der Pupille). Die Kerngebiete des III liegen im Mittelhirn (Höhe der Vierhügel). Pupillomotorik.: An der Pupillenreaktion (Lichtreaktion) sind der N. opticus (afferenter Schenkel) und der parasympathische Anteil des N. oculomotorius (efferenter Schenkel) beteiligt - Optomotorik (=Okulomotorik): Funktion von III, IV und VI sowie der Blickzentren des Hirnstammes. Die Blickzentren steuern die konjugierte Blickmotorik (horizontales Blickzentrum in der Pons; vertikales Blickzentrum im Mesencephalon). Sie sind durch den Fasciculus longitudinalis medialis und über die PPRF (paramediane pontine Formatio reticularis) miteinander verbunden. Die Augenmuskelkerne erhalten keine direkten kortikofugalen Einflüsse, sondern werden durch die Blickzentren gesteuert (konjugierte Blickpaesen sind daher immer Ausdruck einer supranukleären = zentralen Läsion). 	
<i>Prüfung</i>	
<ul style="list-style-type: none"> • Weite und Form der Pupillen • Direkte Lichtreaktion (LR): Beleuchten des Auges führt zu Miose (Abschirmung des kontralateralen Auges!) • Indirekte (=konsensuelle) Lichtreaktion (LR): linkes und rechtes Auge werden nacheinander beleuchtet (ebenfalls Abschirmung zwischen beiden Augen!): Miosis auch am nicht beleuchteten Auge • Konvergenzreaktion: Pat. fixiert den (ca. 1 m vor die Nase gehaltenen) Finger des Untersuchers. Finger wird dann wird dann bis knapp vor die Nase bewegt: Konvergenz der Bulbi und Miosis • Lidspalte • Stellung der Bulbi in Ruhe, Bulbusmotilität, konjugierte (gleichsinnige) Bulbus-bewegungen: Pat. fixiert den Finger des Untersuchers, soll diesem mit den Augen (keine Bewegung des Kopfes!) nach oben/unten/medial/lateral rechts und links folgen. 	
<i>Pathologische Befunde</i>	<i>Beispiele für Erkrankungen/ Erläuterungen</i>
<ul style="list-style-type: none"> • Mydriasis (Pupillenerweiterung) 	Einseitige Mydriasis: z. B. innere (oder gemischte) Oculomotorius-Parese (s. u.). Beidseitig: z. B. beidseitige Oculomotorius-Parese, Dezerebrationssyndrome, Substanzentzugssyndrome.
<ul style="list-style-type: none"> • Miosis (Pupillenverengung) 	Einseitige Miosis: z. B. bei Horner-Trias (Sympatikusschädigung!). Beidseitig: z. B. Opiatintoxikation
<ul style="list-style-type: none"> • Absolute Pupillenstarre: Mydriasis, fehlende direkte und indirekte LR 	Störung im efferenten Schenkel des Lichtreflexes bei Schädigung des N. oculomotorius oder seines Kerngebietes (s. u.)
<ul style="list-style-type: none"> • Amaurotische Pupillenstarre: fehlende direkte LR am blinden Auge 	Störung im afferenten Schenkel des Lichtreflexes bei Läsion in der Retina oder im N. opticus
<ul style="list-style-type: none"> • Entrundete Pupille 	Mittelhirnschädigung. Cave: auch bei Augenauffektionen (z. B. Iritis) möglich
<ul style="list-style-type: none"> • Ptose: Herabhängen des Lids 	Einseitig: äußere III-Parese. Beidseitig: meist bei Myopathien (z. B. Myasthenia gravis)
<ul style="list-style-type: none"> • Innere III-Parese (innere Ophthalmoplegie: parasympathische Fasern betroffen): Mydriasis, absolute Pupillenstarre, gestörte Akkommodation (unscharfes Sehen), intakte Bulbusmotilität. 	Meist Läsionen im peripheren Nerv, z. B. bei Hirndruckerhöhung, Aneurysma
<ul style="list-style-type: none"> • Äußere III-Parese (externe Ophthalmoplegie: motorische Fasern betroffen): Auge weicht nach unten und außen ab, Doppelbilder, Ptose 	Meist bei Läsionen im Kerngebiet, z. B. durch Ischämie, Trauma, Blutung, Tumor, MS.

<ul style="list-style-type: none"> • Internukleäre Ophthalmoplegie (INO): kontralaterales Auge kann beim Seitwärtsblick nicht über die Mittellinie hinaus bewegt werden. Nystagmus am ipsilateralen Auge. 	Läsion des Fasciculus longitudinalis medialis (Hirnstamm), z. B. bei MS, Enzephalitis, Gefäßprozessen
<ul style="list-style-type: none"> • Schwimmende Bulbi: spontane, langsam pendelnde horizontale Bulbusbewegungen (teils konjugiert, teils nicht-konjugiert) 	Mittelhirnschädigung
<ul style="list-style-type: none"> • Eineinhalb-Syndrom: Pat. kann nur noch ein Auge abduzieren, alle anderen willkürlichen horizontalen Blickbewegungen sind nicht möglich 	Kombination aus horizontaler Blickparese und INO (Hirnstammläsion)
<ul style="list-style-type: none"> • Horizontale Blickparese 	Pontine Läsion
<ul style="list-style-type: none"> • Vertikale Blickparese 	Mittelhirnschädigung
<ul style="list-style-type: none"> • Parinaud-Syndrom: vertikale Blickparese und Konvergenzparese 	Raumfordernde oder entzündliche Prozesse im Mittelhirn oder der Pinealis-Region
<p><i>Normalbefund: „Pupillen isocor, mittelweit, rund, prompte direkte und indirekte LR, intakte Reaktion bei Konvergenz“, „Bulbus in Primärposition, Augenmotilität frei, keine Doppelbilder“</i></p>	

IV: N. trochlearis	
- Rein motorischer Nerv (M. obliquus sup)	
<i>Prüfung:</i>	
<ul style="list-style-type: none"> • Optomotorik, siehe III 	
<i>Pathologische Befunde</i>	<i>Beispiele für Erkrankungen/ Erläuterungen</i>
<ul style="list-style-type: none"> • Trochlearispause: Auge weicht nach oben und innen ab. Doppelbilder beim Blick nach unten. <ul style="list-style-type: none"> - Bielschowsky-Zeichen: Kompensatorische Schiefhaltung des Kopfes, um die Doppelbilder auszugleichen (Kopfneigung zur gesunden Seite, um den in Abduktionsstellung besonders wirksamen Ausfall der Bulbus-Innenrotation auszugleichen) 	<p>z.B.. bei MS, basalen Tumoren, Orbita/Schädelverletzungen, Gefäßprozessen</p> <p>Anm.: (IV-Paresen treten selten isoliert auf).</p>
<i>Normalbefund: siehe III.</i>	

V: Nervus trigeminus	
- Motorische Innervation: Kaumuskelatur (M. masseter, M. temporalis), Kieferöffner (Mm. pterygoidei, mylohyoideus, digastricus).	
- Sensible Innervation: Hier bestehen charakteristische periphere und nukleäre Innervationsmuster:	
<ul style="list-style-type: none"> - Peripheres Innervationsmuster: V1: N. ophthalmicus: Haut von Stirn, Auge, Nase; V2: N. maxillaris: Wange, V3: N. mandibularis: Kinn, Mund- und Nasenschleimhaut, Zähne, Dura mater. - Nukleäres Innervationsmuster („Zwiebelschalen“): Die sensiblen V-Kerngebiete (sie liegen in Pons, Medulla oblongata und Halsmark bis Höhe C4) haben eine somatotopie Anordnung: Die innerste Zwiebelschale (periorale Region) ist rostral repräsentiert, die mittlere und äußere Zwiebelschale sind weiter kaudal repräsentiert (die äußerste Zwiebelschale, also die am weitesten vom Mund entfernt gelegenen Hautareale, ist durch das bis ins Halsmark reichende Kerngebiet repräsentiert). 	
- Masseterreflex: einziger monosynaptischer Muskeleigenreflex im Bereich Hirnnervennerven.	
- Cornealreflex: Fremdre reflex, er bezieht V (Afferenz) und VII (Efferenz) ein.	
<i>Prüfung</i>	
<ul style="list-style-type: none"> • Kaumuskulatur: Hände auf Kaumuskeln legen, Pat. soll Zähne zusammenbeißen. Öffnen des Mundes gegen Widerstand. 	

<ul style="list-style-type: none"> • Masserreflex (MR): Beklopfen des Kinns bei leicht geöffnetem Mund führt zu reflektorischem Mundschluss. • Cornealreflex (COR): Berühren der Cornea mit zugespitztem Wattebausch führt zu promptem reflektorischen Lidschluss • Prüfung der Sensibilität im Gesicht („Zwiebelschalen“ sowie periphere Areale von V1, V2, V): Berührung der Gesichtshaut mit Wattestäbchen 	
<i>Pathologische Befunde</i>	<i>Beispiele für Erkrankungen/ Erläuterungen</i>
<ul style="list-style-type: none"> • Parese der Kaumuskulatur • Abgeschwächter od. fehlender MR: Hinweis auf periphere Läsion (MR generell aber wenig aussagekräftig, weil große interindividuelle Unterschiede). • Abgeschwächter od. fehlender COR : Läsion im afferenten Schenkel (V/1) oder efferenten Schenkel (VII) . Differenzierung möglich, indem man den Pat. fragt, ob die Berührung auf der Cornea wahrgenommen wurde (fehlendes Berührungsempfinden bei V-Läsion, intaktes Berührungsempfinden bei VII-Läsion) • Halbseitige Sensibilitätsstörung im Gesicht: kontralaterale zentrale V-Läsion • Zwiebelschalenartige Sensibilitätsstörung: Läsion im V-Kerngebiet (=nukleäres Verteilungsmuster) • Sensibilitätsstörung in den von V1, V2 oder V3 innervierten Hautarealen: Läsion peripherer V-Äste 	<p>Supranukleäre und nukleäre V-Läsionen: z. B. Trauma, Entzündung, Tumor, Ischämie, Blutung, MS</p> <p>Läsionen im Bereich der peripheren V-Äste: z. B. Herpes Zoster, Hirnnerven-Polyradiculitis, Zahnprozesse, Tumore im Gesichtsbereich</p>
<ul style="list-style-type: none"> • V-Neuralgie: Neuralgie in einem od. mehreren V-Äste (oft durch Berührung/Kauen etc. getriggert). 	<p>Manchmal Kompression des V-Hauptstammes durch eine Arterie.</p> <p>Symptomatische V-Neuralgie z. B. bei MS, Tumoren, Frakturen</p>
<p><i>Normalbefund: „V: motorisch und sensibel seitengleich innerviert, COR +/-, MR +/-.“</i></p>	

VI: N. abducens	
- Rein motorischer Nerv (M. rectus lat.)	
<i>Prüfung:</i>	
<ul style="list-style-type: none"> • Optomotorik 	
<i>Pathologische Befunde</i>	<i>Beispiele für Erkrankungen/ Erläuterungen</i>
<ul style="list-style-type: none"> • Abducensparese: Bulbus weicht leicht nach innen ab (durch Zug des intakten M. rectus med.), Auge kann nicht nach außen gewendet werden. Doppelbilder nehmen in Blickrichtung des gelähmten Auges zu. 	<p>z. B. bei MS, basaler Meningitis, Tumore, Schädelbasisfraktur, Diabetes.</p> <p>Anm.: VI-Parese ist die häufigste Augenmuskelparese</p>
<p><i>Normalbefund: siehe III.</i></p>	

VII: N. facialis	
<ul style="list-style-type: none"> - VII enthält motorische Fasern (mimische Muskulatur, Platysma, M. stapedius); sekretorische (parasymphatische) Fasern zu Tränen-, Speicheldrüse(n) und afferente (Geschmacks-) Fasern (vordere 2/3 der Zunge). - Der (in der kaudalen Brücke gelegene) motorische Fazialiskern erhält die Informationen aus dem motorischen Kortex über kortikonukleäre Bahnen (Tractus corticonuclearis bzw. corticopontinus). Jener Teil des motorischen Fazialis-Kernes, der die Stirn- und die periokuläre Muskulatur versorgt, erhält Impulse aus beiden Hemisphären. Jener Kernteil, der die periorale Muskulatur versorgt, erhält die Impulse hingegen nur von der kontralateralen Hemisphäre. 	
<i>Prüfung</i>	
<ul style="list-style-type: none"> • Prüfung der mimischen Muskulatur: Stirnrunzeln, Augen zusammenkneifen, Zähne zeigen, Mund zuspitzen/Pfeifen 	

<i>Pathologische Befunde</i>	<i>Beispiele für Erkrankungen/ Erläuterungen</i>
<ul style="list-style-type: none"> • Zentrale VII- Parese: <ul style="list-style-type: none"> - Mundasymmetrie/ herabhängender Mundwinkel (Lidschluss immer komplett möglich; allenfalls ganz geringe Beeinträchtigung des Stirnastes) 	<p>Kontralaterale Läsion in Kortex oder Tractus corticonuclearis (z. B. Ischämie, Blutung, Trauma, Encephalitis, MS-Herd etc.)</p>
<ul style="list-style-type: none"> • Periphere VII-Parese (Mund- und Stirnast betroffen): <ul style="list-style-type: none"> - Mundasymmetrie/ herabhängender Mundwinkel - verstrichene Stirnfalten - Lagophthalmus (gestörter Lidschluss) - verstrichene Nasolabialfalte - Bell-Phänomen (beim Versuch, das paretische Lid zu schließen, wendet sich der Bulbus nach oben und das „Weiß“ der Skleren bleibt sichtbar) - Signe-des-Cils (beim Zukneifen der Augen bleiben die Wimpern auf der paretischen Seite besser sichtbar). - Ev. Hyperakusis (Läsionen des peripheren VII oberhalb des Abganges des N. stapedius) - Ev. Geschmackstörung (Läsionen im Bereich des Canalis n. facialis) - Ev. Tränensekretionsstörung (Läsionen proximal des Ganglion geniculi). 	<p>Läsion im oder im peripheren Verlauf des Nerven (seltener: IM Kerngebiet).</p> <p>Häufigste Ursache: Idiopathische periphere VII-Parese („Bell’s palsy“).</p> <p>Andere Ursachen: z. B. iatrogen (Parotis-OP), Tumor, traumatisch, infektiös (z. B. Borreliose: bilaterale periphere VII Parese)</p>

Normalbefund: „VII: Mund- und Stirnast seitengleich innerviert“

N. vestibulocochlearis (VIII)

- Rein sensorischer Nerv. Besteht aus Pars cochlearis (Ganglion cochleare in der Gehörschnecke) und Pars vestibularis (Ganglion vestibulare im inneren Gehörgang). Pars cochlearis und vestibularis sind im Felsenbein lokalisiert und treten gemeinsam im Kleinhirnbrückenwinkel in den Hirnstamm ein.

Prüfung:

- **Hörvermögen** (Finger nah vor dem Ohr reiben, Flüstersprache)
- **Weber- und Rinne-Versuch :**
 - WEBER: prüft Knochenleitung. Angeschlagene Stimmgabel auf Scheitel des Pat. setzen: der Gesunde hört den Ton in der Mitte des Kopfes.
 - RINNE: Vergleich Luft- vs. Knochenleitung. Angeschlagene Stimmgabel auf Mastoid setzen. Sobald der Pat. keinen Ton mehr wahrnimmt, wird die immer noch schwingende Stimmgabel vor das gleichseitige Ohr gehalten. Der Gesunde hört den Ton immer noch.)
- **Nystagmusprüfung** (Frenzelbrille: „Lupen“-Brille: Aufhebung der Fixation)
- **Steh-, Gehversuche** (Romberg, Unterberger, Strich-, Blindgang, s. u.).
- **Kopf-Impuls-Test (KIT):** Pat. fixiert die Nase des Untersuchers. Untersucher dreht Kopf des Pat. rasch (ca 15 Grad) zur Seite und prüft, ob der Pat. das Ziel (die Nase des Untersuchers) fixiert halten kann

<i>Pathologische Befunde</i>	<i>Beispiele für Erkrankungen/ Erläuterungen</i>
<ul style="list-style-type: none"> • Hypakusis (vermindertes Hörvermögen) • Surditas (Taubheit) • Tinnitus (Ohrgeräusch) 	<p>Raumforderung im Kleinhirnbrückenwinkel, HNO-Erkrankungen</p> <p>Schallempfindungsstörung: Weber pathologisch: Lateralisierung zur klinisch betroffenen Seite (Pat hört den Ton auf der „kranken“ Seite lauter). Bei Schallempfindungsstörung hingegen Lateralisierung zur klinisch gesunden Seite.</p> <p>Schalleitungsstörung: Rinne pathologisch (“Rinne negativ“): Bei Schalleitungsstörung hört der Pat. (bei immer noch schwingender, vor das Ohr gehaltener Stimmgabel) nichts.</p>

	Bei Schallempfindungsstörungen hingegen bleibt „der Rinne unauffällig“ = positiv Presbykuzis: „Altersschwerhörigkeit“ ohne sicheren Krankheitswert
<ul style="list-style-type: none"> • Pathologischer KIT: das Ziel (z. B. Nase des Untersuchers) kann nicht fixiert gehalten werden (pathologische Einstell-Sakkade) 	Akuter Vestibularisausfall
<ul style="list-style-type: none"> • Pathologischer Nystagmus 	<p>Beispiele:</p> <ul style="list-style-type: none"> - Spontan-N. (Ausnahme: angeborener Pendelnystagmus) - Blickrichtungs-N., Unilateraler Endstell-N. (wenn bilateral: meist physiolog. Normvariante) - Vertikal-N. (z. B. „Up Beat“ oder „Down Beat“-N.) - Rotatorischer N. (z. B. rotatorischer Spontan-N., - oft bei zentralen Läsionen. Auch bei Lagerungs-Nystagmen (z. B. bei BPPV, s. u.) zeigt sich oft eine rotatorische Komponente. - Dissoziierter N. (z. B. INO, s. o.) - Lagerungs-N.: Auftreten bei Lageänderung (z. B. Kopfwendung): z. B. BPPV (s. u.), - Lagen-N.: manifestiert sich bei Einnehmen einer bestimmten Körperlage
<ul style="list-style-type: none"> • Schwindel (Vertigo) - Systemischer Schwindel: Dreh-, Schwank-, Liftschwindel - Unsystemischer Schwindel: diffus, ungerichtet 	<p>Häufige periphere Schwindelsyndrome:</p> <ul style="list-style-type: none"> - Benigner paroxysmaler Lagerungsschwindel (BPPV): rezidivierende, durch Kopflageänderungen (z. B. Umdrehen im Bett) ausgelöste, Sek. dauernde Dreh- oder Lift-Schwindelattacken (Ursache: Canalolithiasis: Otolithen lösen sich aus der Cupula, gelangen in einen Bogengang und lenken die Endolymphe aus. Am häufigsten ausgehend vom posterioren Bogengang: vertikal zur Stirn schlagender Nystagmus, mit rotatorischer Komponente zum betroffenen Ohr). - Neuronitis vestibularis (Syn: akuter Vestibularisausfall): akut/subakut einsetzender, über Tage bis wenige Wochen anhaltender Dauerdrehschwindel mit Oszillopsien, Stand- und Gangunsicherheit mit gerichteter Fallneigung, Übelkeit/Erbrechen. Horizontal rotierender peripherer vestibulärer Spontannystagmus, der durch visuelle Fixation unterdrückt werden kann, pathologischer KIT <p>Merke: Folgende klinische Merkmale weisen auf ein ZENTRALES Schwindelsyndrom hin:</p> <ul style="list-style-type: none"> - Vertikale Divergenz der Augenachsen („skew deviation“) - Blickrichtungsnystagmus entgegen der Richtung eines Spontannystagmus - Blickfolgesakkadierung - Fixationsnystagmus (Nystagmus durch visuelle Fixation nicht unterdrückbar) - Unauffälliger KIT (bei akutem Schwindel mit Nystagmus).
<i>Normalbefund: „VIII: seitengleich innerviert, kein pathologischer Nystagmus“</i>	

IX: N. glossopharyngeus, X: N. vagus	
<ul style="list-style-type: none"> - X führt parasympathische Fasern (Hals- Brust- und Baucheingeweide bis zur linken Kolonflexur), motorische Fasern (Rachen- und Kehlkopfmuskulatur, - letztere über den N. recurrens nervi vagi versorgt), sensorische Fasern (Geschmack am Zungengrund) und sensible Fasern (äußerer Gehörgang, Dura der hinteren Schädelgrube) - IX ist in seiner Faserzusammensetzung dem N. vagus vergleichbar: Er führt parasympathische Fasern (z. B. Parotis), motorische Fasern (Teile der Muskulatur des weichen Gaumens, oberer Anteil der Rachenmuskulatur), sensible Fasern (Naso-, Oropharynx, Gaumenbögen, Teile des weichen Gaumens, Mittelohr) und Geschmacksfasern. - IX und X haben übergreifende Innervationsgebiete und sehr enge anatomische Beziehungen, daher sind isolierte IX- oder X-Läsion selten. 	
<i>Prüfung</i>	
<ul style="list-style-type: none"> • Gaumensegel (GS): Mund öffnen lassen, „A“ sagen. • Würgereflex (WR): mit Holzspatel Rachenhinterwand berühren • Stimme • Schluckakt: nach Schluckstörung fragen • Geschmack: nach Geschmacksstörung fragen 	
<i>Pathologische Befunde</i>	
<ul style="list-style-type: none"> • Gaumensegel-Parese <ul style="list-style-type: none"> - Bei einseitiger GS-Parese: Kulissenphänomen, d. h. Herabhängen des GS auf der gelähmten Seite, Abweichen der Uvula zur gesunden Seite • WR abgeschwächt/ fehlend • Dysphonie, Aphonie • Dysphagie • Geschmacksstörungen 	
<i>Beispiele für Erkrankungen/ Erläuterungen</i>	
<ul style="list-style-type: none"> • Periphere IX-Parese: Hypästhesie am weichen Gaumen, abgeschwächter od. fehlender WR, Geschmacksstörungen im hinteren Zungendrittel homolateral (vom Pat. meist nicht bemerkt). Bei einseitiger Läsion: Kulissenphänomen, ev. Dysphonie, Dysarthrie 	<p>Läsionen im intrakraniellen Verlauf des peripheren IX: z. B. z. B. entzündlich (GBS, basale Meningitis, Borreliose etc.), Tumore.</p> <p>Läsionen im IX-Kerngebiet: z. B. Ischämie, MS, ALS, Syringobulbie etc.</p>
<ul style="list-style-type: none"> • Periphere X-Parese: Motorische Ausfälle wie bei peripherer IX-Läsion, zusätzlich aber homolaterale Stimmbandparese („Recurrensparese“). Bei bilateraler Läsion: Aphonie, ev. Stridor. Geschmacksstörung und Hypästhesie am Zungengrund (vom Pat. meist selbst nicht bemerkt). Parasympathische Funktionsstörungen (vegetative Symptome)! 	<p>Ursachen von X-Läsionen im Bereich des Kerngebietes und des intrakraniellen Verlaufes von X sind ident mit jenen peripherer IX-Läsionen.</p> <p>Läsionen im extrakraniellen Verlauf von X: z. B. Tumore, dissezierendes Karotis-interna-Aneurysma, iatrogen (Karotis-, Schilddrüsen-OP: Verletzung des N. recurrens), ev. auch bei mediastinalen Prozessen</p>
	<p>Anm.: Einseitige zentrale Läsionen von IX, X (Läsion im Tractus corticonuclearis) führen zu keinen nennenswerten Ausfällen (doppelseitige Versorgung der motorischen IX- und X-Kerngebiete!).</p>
<ul style="list-style-type: none"> • Bulbärparalyse: (peripheres Motoneuron betroffen): Beidseitige periphere Zungenlähmung, Zungenatrophie, Fibrillationen, Dysphagie mit Gefahr der nasalen Regurgitation oder Aspiration, „bulbäre“ Sprache (undeutlich, verwaschen, näseldnd), fehlender oder abgeschwächter WR. 	<p>Bilaterale Läsion der (in der Medulla oblongata gelegenen) motorischen Kerngebiete oder der peripheren Abschnitte von IX, X und XI.</p> <p>z. B. ALS, Hirnstamm-Enzephalitiden, MS-Herde, Ischämie/Blutung, Hirnnerven-Polyradikulitis, Syringobulbie.</p>

	Bulbäre Symptome sind auch bei Myasthenia gravis (Störung an der neuromuskulären Endplatte) häufig!
<ul style="list-style-type: none"> • Pseudobulbärparalyse (zentrales Motoneuron betroffen): Dysphagie, Dysarthrie, Zungenparese, aber keine Atrophien, kein Fibrillieren. Lebhafter WR! 	Bilaterale Läsion des Tractus corticonuclearis (Läsion der Fasern, die zu den Kernen von IX, X und XII ziehen). Meist zerebrovaskuläre Genese (Status lacunaris in Capsula interna und/oder Hirnstamm)
<i>Normalbefund: „Gaumensegel steht und hebt seitengleich, Phonation und Schluckakt unauffällig, WR +/-“</i>	

N. accessorius (XI)	
- Rein motorischer Nerv: Innervation der Mm. sternocleidomastoidei und des M. trapezius	
Prüfung	
<ul style="list-style-type: none"> • Trophik und Kraft der Mm. sternocleidomastoidei: Hand auf Wange des Pat. legen und Pat. bitten, den Kopf fest zur Seite zu wenden 	
Pathologische Befunde	Beispiele für Erkrankungen/ Erläuterungen
<ul style="list-style-type: none"> • Parese, Atrophie 	<p>Einseitige Läsionen der kortikobulbären Bahn verursachen keine klinischen Symptome (Kerngebiete sind großteils bilateral versorgt).</p> <p>Periphere XI-Paresen: z. B. entzündliche Prozesse im Bereich der intrakraniell verlaufenden XI-Abschnitte oder Läsionen im extrakraniellen Verlauf (z. B. Neck dissection, Trauma, Tumore)</p>
<i>Normalbefund: „XI: M. sternocleidomastoideus beidseits KG 5“</i>	

XII: N. hypoglossus	
<ul style="list-style-type: none"> • Rein motorischer Nerv, der die ipsilaterale Zungenmuskulatur versorgt 	
Prüfung	
<ul style="list-style-type: none"> • Kraft und Trophik der Zungenmuskulatur (Zunge herausstrecken lassen, Bewegungen zur Seite), Inspektion der Zungenoberfläche 	
Pathologische Befunde	Beispiele für Erkrankungen/ Erläuterungen
<ul style="list-style-type: none"> • Atrophie • Abweichungen auf eine Seite • Fältelung der Zungenoberfläche/Furchung des Zungenrandes • Fibrillieren (Unruhebewegungen) 	<p>Isolierte XII-Parese: z. B. Tumor (v. a. Zungengrund), iatrogen, basale Meningitis (doppelseitiger Parese: z. B. ALS)</p> <p>Zentrale XII-Parese (Läsion im Kortex/ Tractus corticonuclearis): Abweichen beim Herausstrecken nach kontralateral</p> <p>Periphere XII-Parese: Atrophie (der homolateralen) Zungenhälfte, verstärkte Fältelung/ Furchung; Abweichen der Zunge zur paretischen Seite (durch Überwiegen der gesunden Zungenmuskeln): z. B. durch Tumor, Operationen im Mundboden/ Zungenbereich (wenn Kerngebiet mitbetroffen: Fibrillieren.)</p>
<i>Normalbefund: „Zunge wird gerade herausgestreckt, Zungenmotilität unauffällig, keine Fibrillationen, keine Atrophie“</i>	

		SENSIBILITÄT
<p>Siehe auch: Abbildung 3, 4, 5 und Anhang 3, 4</p>		
<p><i>Prüfung</i></p>		
<ul style="list-style-type: none"> • Oberflächensensibilität: <ul style="list-style-type: none"> - Grobe Berührung: Wattestäbchen - Spitz- Stumpfdiskrimination: Berühren mit Wattestäbchen oder abgebrochenem Stieltupfer • Tiefensensibilität: <ul style="list-style-type: none"> - Lagesinn: Bewegungen der Finger oder Zehen bei geschlossenen Augen; Patient soll Richtung der Bewegung angeben - Zwei-Punkt-Diskrimination: Prüfung mit Zirkel: werden zwei simultane Berührungen als einzige oder als zwei getrennte Berührungen wahrgenommen? - Vibrationsempfinden: Stimmgabel wird auf Hautareale mit darunter liegendem Knochen aufgesetzt; semiquantitative Bewertung mit graduierter Stimmgabel mittels „Achtel“ - Stereognosie: z. B. Münze mit geschlossenen Augen betasten lassen oder Ziffern erkennen (oder mit Stieltupfer große Ziffern auf die Haut „schreiben“, Pat. hat die Augen geschlossen) • Temperaturwahrnehmung: Prüfung mit Röhrchen mit warmer /kalter Flüssigkeit • Schmerzwahrnehmung: Setzen eines Schmerzreizes 		
<i>Pathologische Befunde</i>		<i>Beispiele für Erkrankungen/ Erläuterungen</i>
<ul style="list-style-type: none"> • Hypästhesie: verminderte Wahrnehmung für alle sensiblen Qualitäten • Anästhesie: fehlendes Empfinden in der betroffenen Region • Parästhesie: Missempfindung z. B. in Form von Kribbeln, Ameisenlaufen • Dysästhesie: unangenehme veränderte Qualität der Empfindung (z. B. Berührung wird als Kälte wahrgenommen) • Allodynie: Normalerweise nicht-schmerzhafte Reize (z. B. Berührung) werden als Schmerz empfunden. 		<p>Merke:</p> <p>HEMIHYPÄSTHESIE: Zentrale Läsion (oft gemeinsam mit Hemiparese/-plegie)</p> <p>Läsionen PERIPHERER NERVEN: sensible Ausfälle sind streng auf kutane Innervationszone begrenzt (z. B. Hypästhesien, Parästhesien. Schwere und andauernde Nervenschäden gehen mit trophischen und ev. mit vegetativen Störungen einher!</p> <p>RADIKULÄRE Läsionen (z. B. bei Discusprolaps): Sensibilitätsstörung für alle Qualitäten (meist Hypästhesien, Parästhesien) im zugehörigen DERMATOM (=radikuläres sensibles Defizit). Cave: bei (mono)radikulären Syndromen bestehen KEINE vegetativen Störungen (normale Piloarreaktion, Schweißsekretion und Vasomotorik)!</p> <p>PLEXUS-Läsionen: alle sensiblen Qualitäten betroffen, zusätzlich vegetative Funktionsstörungen und trophische Störungen, und (meistens!) SCHMERZEN</p> <p>QUERSCHNITTS-Läsionen im Rückenmark: Sensibles Niveau (meist alle sensiblen Qualitäten betroffen)</p> <p>„STOCKING- and GLOVE-Distribution“: Socken-, strumpfförmige oder handschuhartige Sensibilitätsstörungen sind für Polyneuropathien charakteristisch.</p>
<ul style="list-style-type: none"> • Astereoagnosie (Unfähigkeit, bei geschlossenen Augen durch Betasten die Form und Substanz von Gegenständen zu erkennen) • Pallhyp(an)ästhesie: vermindertes (erloschenes) Vibrationsempfinden 		<p>Hinterstrangläsion (z. B. funikuläre Myelose bei massivem B12-Mangel)</p> <p>Pallhypästhesie, -anästhesie auch im Rahmen von Polyneuropathien häufig</p>
<ul style="list-style-type: none"> • Thermhyp(an)ästhesie: verminderte (erloschene) Temperaturwahrnehmung 		<p>Läsion im Tractus spinothalamicus oder der Commissura anterior</p> <p>Aufhebung des Temperatur- und Schmerzempfindens bei intaktem Berührungsempfinden = dissoziierte Sensibilitätsstörung</p>

<ul style="list-style-type: none"> • Hypalgesie: verminderte Schmerzempfindung • Hyperalgesie: verstärkte Schmerzempfindung 	
<ul style="list-style-type: none"> • Neuralgie 	Schmerzen innerhalb des Verteilungsgebietes von peripherem Nerv/ Nervenwurzel/ Plexus(teil): Charakteristische Schmerzsymptomatik (einschießend/ elektrisierend/ reißend/ bohrend / brennend, Dauer: Sekunden/Sekundenbruchteile). Oft durch Berührung von Trigger-Punkten (z. B. der HNAST) oder durch Bewegungen (Sprechen, Kauen etc.) auslösbar. Beispiele: (Post-) Zoster-Neuralgie, Trigeminus-Neuralgie
Normalbefund: „Sensibilität allseits für alle Qualitäten intakt“	

Was wird im neurologischen Status noch erhoben?

BEWUSSTSEIN	
<i>Prüfung</i>	
<ul style="list-style-type: none"> • Quantitatives Bewusstsein: Bewusstseinsniveau = Vigilanz • Qualitatives Bewusstsein: Bewusstseinsinhalt 	
<i>Pathologische Befunde</i>	<i>Beispiele für Erkrankungen/ Erläuterungen</i>
<ul style="list-style-type: none"> • Somnolenz: Schläfrigkeit, aber leicht durch akustische Reize bzw. Ansprechen weckbar (Augen-öffnen und spontane Zuwendung), korrekte Beantwortung einfacher Fragen/ Ausführung einfacher Aufforderungen möglich. • Sopor: Schlafähnlicher Zustand ohne spontane Äußerungen; bei lauter Ansprache oder Setzen mechanischer (Schmerz-) Reize ist Pat. weckbar (Abwehrreaktion); Aufforderungen werden nicht/ verzögert/ inkomplett ausgeführt. • Koma: Bewusstlosigkeit, nicht weckbar, keine Reaktion auf äußere Reize. Je nach Komatiefe reagiert der Pat. auf Schmerzreize gezielt/ ungezielt/ mit Massensbewegungen/ Beuge- oder Strecksynergien. 	<p>Vielfältige Ursachen: Primäre ZNS-Schädigung oder Erkrankungen bzw. Faktoren (metabolische, internistische etc.), die sekundär einen Einfluss auf das ZNS haben.</p>
<ul style="list-style-type: none"> • Störungen des qualitativen Bewusstseins: z. B. In Form von Teilorientiertheit, Desorientiertheit. Auch eine psychotisch veränderte Wahrnehmung ist möglich. 	<p>Akute Verwirrtheit (Delir): Ätiologisch unspezifisches Syndrom (multifaktorielle Genese): Kombination aus Vulnerabilitätsfaktoren (z. B. hohes Alter, Multi-morbidität, vorbestehende kognitive Beeinträchtigung etc.) und Auslösefaktoren (z. B. Anticholinerge Medikamente, Operation, Sepsis, Intensivpflichtigkeit, Infekt etc.).</p> <p>Substanzentzugsdelir (Alkohol, Benzodiazepine, Opiate etc.).</p> <p>Psychiatrische Erkrankungen</p>
<ul style="list-style-type: none"> • Locked-In Syndrom: Bilaterale Schädigung der ventralen Pons (Ausfall kortikobulbärer und corticospinaler Bahnen!). Bewusstsein und Wachheit voll erhalten. Paraplegie, Lähmung der motor. Hirnnerven. Atmung intakt. Lidschluss und vertikale Lidbewegungen sind möglich (z. B. Hirnstammischämie durch Basilaristhrombose) • Apallisches Syndrom ("persistent vegetative state"): Funktioneller od. morphologischer Ausfall der Hirnrinde bei intakten autonomen (vegetativen) Hirnstammfunktionen (erhaltenes Aktivierungssystem der Formatio reticularis). Offene Augen, starrer Blick, keine Reaktion auf Reize (auf Schmerzreize vegetative Reaktionen!); schlaf-ähnliche Zustände mit geschlossenen Augen u. regelmäßiger Atmung (z. B. nach zerebr. Anoxie, SHT, Encephalitis). 	

- **Akinetischer Mutismus:** Extreme Antriebsstörung (ohne quantitative Bewusstseinsstörung) durch fehlende frontale Aktivierung (z. B. frontales SHT, bilaterale A. anterior-Insulte, Prozesse im Bereich des 3. Ventrikels)

Normalbefund: „Pat. wach, allseits (räumlich, örtlich, situativ, zur Person) voll orientiert.“

CAPUT

Prüfung

- **Lhermitte-Zeichen:** Prüfung am liegenden oder sitzenden Patienten: Ausführen einer (passiven oder aktiven) Anteklinationsbewegung der HWS.
- **Hirnnervenaustrittsstellen (HNASt):** N. supra-, infraorbitalis, N. mentalis
- **Suboccipitalpunkte (SOP):** Austrittsstelle des N. occipitalis major
- **Temporalarterien:** Inspektion und Palpation
- **Karotiden:** Auskultation

Pathologische Befunde

Beispiele für Erkrankungen/ Erläuterungen

- | | |
|---|---|
| • Lhermitte positiv: rieselnde u./o. elektrisierende Missempfindungen in Schultern/Armen/kaudal entlang der WS, ev. bis in die UEs ziehend | Oft bei MS, seltener auch bei anderen pathologischen Prozessen im Zervikalbereich (z. B. Radiatio, entzündliche oder raumfordernde Prozesse) |
| • Druckdolenz der HNASt | z. B. Meningitis, Trigeminusneuralgie (aber auch z. B. bei Sinusitis) |
| • Druckdolenz der SOP | z. B. Occipitalisneuralgie |
| • Druckdolente, verdickte, nicht pulsierende A. temporalis | Verdacht auf Arteriitis temporalis, wenn folgende Symptome zusätzlich vorhandensind: de novo (oder neuartiger) Kopfschmerz, Alter > 50, erhöhte Blutsenkung (> 50 mm nach 1 h). |
| • Strömungsgeräusch über den Karotiden | Stenose der Arterie (oder fortgeleitetes Systolikum, z. B. bei Aortenstenose) |

Normalbefund: „Kein Meningismus, HNASt und SOP nicht druckdolent, kein pathologisches Strömungsgeräusch über den Karotiden“

SPRACHE

Prüfung

- **Sprachbildung**
- **Sprachverständnis**
- **Artikulation**

Pathologische Befunde

Beispiele für Erkrankungen/ Erläuterungen

- | | |
|--|--|
| • Motorische Aphasie (Syn.: Broca-A., expressive Sprachstörung): Nicht-flüssige Aphasie mit Störungen der Spontansprache/ der Sprachflüssigkeit (Paraphasien, Agrammatismus, Telegrammstil, gestörte Sprachmelodie) | Läsionen im motorischen Sprachzentrum der dominanten Hemisphäre (Insulte, Tumore, Blutungen, etc.) |
| • Sensorische Aphasie (Syn.: Wernicke-A., rezeptive Sprachstörung): flüssige Spontansprache, aber gestörtes Sprachverständnis („Pat. versteht nicht, was er spricht“) | Läsionen im sensorischen Sprachzentrum der dominanten Hemisphäre (Ursachen siehe motorische Aphasie) |
| • Globale Aphasie: motorische und sensorische A. | Läsion im motorischen und sensorischen Sprachzentrum der dominanten Hemisphäre (z. B. ausgedehnter Media-Insult) |

<ul style="list-style-type: none"> • Amnestische Aphasie: relativ isoliertes Auftreten von Wortfindungsstörungen 	Läsion in der temporoparietalen Übergangsregion
<ul style="list-style-type: none"> • Leitungsaphasie: Nachsprechen gestört 	Läsion in Faserbündeln, die motorisches und sensorisches Sprachzentrum verbinden
<ul style="list-style-type: none"> • Dysarthrie: Störung von Artikulation und Sprechmotorik 	<p>Bulbäre Dysarthrie: verwaschene, undeutliche, ev. näselle, „kloßige“ Sprache (Läsionen in den basalen Hirnnervenkernen oder bilaterale Läsion in den kortikonukleären Bahnen, siehe oben: IX, X, XII).</p> <p>Zerebelläre Dysarthrie: skandierende, „ataktische“ Sprache mit variabler Lautheit und wechselndem Sprachtempo</p> <p>Dysarthrie bei extrapyramidalen Störungen: monotone, hypokinetische Artikulation</p>
<p><i>Normalbefund: „Sprache: keine Aphasie, keine Dysarthrie“</i></p>	

NEUROPSYCHOLOGIE

<i>Pathologische Befunde</i>	<i>Beispiele für Erkrankungen/ Erläuterungen</i>
<ul style="list-style-type: none"> • Apraxie: erworbene Unfähigkeit, geläufige Handlungen/ Bewegungsabfolgen durchzuführen (bei intakter Motorik, Sensibilität, oder Koordination). <ul style="list-style-type: none"> - Ideomotorische A.: Unfähigkeit, Handlungen/ Bewegungen auf Befehl oder imitatorisch auszuführen. - Ideatorische A.: Handlungen/ Bewegungsabfolgen können weder auf Befehl, noch imitatorisch, noch spontan ausgeführt werden - Konstruktive A.: Unfähigkeit zu gestaltenden Handlungen (z. B. Abzeichnen geometrischer Figuren, Dreieck aus Zündhölzern legen). 	<p>Zentrale Funktionsstörung/Läsionen infolge Insult, Tumor, Demenz, etc.</p>
<ul style="list-style-type: none"> • Agnosie: Störung des Erkennens (bei intakten Sinnesleistungen) <ul style="list-style-type: none"> - z. B. visuelle Agnosie (d. h. Pat. kann Objekt trotz intaktem Sinnesapparat visuell nicht wahrnehmen (bei Betasten oder mittels akustischer/ olfaktorischer Informationen aber mitunter identifizieren). 	<p>z. B. bei Läsionen des visuellen Assoziationskortex (parietooccipitaler Übergang).</p>
<ul style="list-style-type: none"> • Neglect: Vernachlässigung einer Raum- oder Körperhälfte bei normaler Orientierungs- und Bewusstseinslage (motorischer/ visueller/ sensibler/ akustischer Neglect) . <ul style="list-style-type: none"> - Beispiel: sensibler Neglect.: bei gleichzeitigem Berühren beider Unterarme des Pat. nimmt dieser nur die Berührung an dem vom Neglect nicht betroffenen Arm wahr = Phänomen der Auslöschung = Extinktion). 	<p>Häufige Ursache: ausgedehnte Läsion im Parietallappen der nicht-sprachdominanten (also meist der rechten) Hemisphäre (v. a. bei zerebralem Insult).</p> <p>Grundsätzlich gilt: die vernachlässigte Hälfte ist immer diejenige, die in Bezug auf die Läsion kontralateral gelegen ist</p>
<p><i>Normalbefund: „Keine Agnosie, keine Apraxie, kein Neglect“</i></p>	

STATUS PSYCHICUS

- Anm.: Viele neurodegenerative Erkrankungen (z. B. Demenzen, Basalganglienerkrankungen) ebenso wie delirante Zustandsbilder oder zerebrale Prozesse unterschiedlichster Ätiologie (z. B. im Frontallappen) können mit charakteristischen Auffälligkeiten von Stimmung, Affekt, Psychomotorik oder mit Wahrnehmungsstörungen (z. B. psychotischen Symptomen) einhergehen. Eine kurze Beschreibung des Status psychicus (der einen psychopathologischen Status im Rahmen einer psychiatrischen Exploration naturgemäß nicht ersetzt) sollte daher auch im Rahmen der neurologischen Untersuchung erfolgen.

- Stimmungslage: dysthym, parathym, subdepressiv, depressiv, euphorisch, dysphorisch, manisch, hypoman
- Denken (Gedankenductus): inhaltlich auffällig (z. B. wahnhafte Inhalte); formal auffällig (z. B. Sperrungen, Neologismen, Konfabulationen, Vorbeireden, nicht zielführend, auf Umwegen zielführend, das Denkziel nicht / auf Umwegen erreichbar)
- Affekt: inadäquat/ läppisch, abgeflacht, starr, Affektlabilität, Affektinkontinenz
- Affizierbarkeit: z. B. nur im negativen Skalenbereich vorhanden
- Antrieb/ Psychomotorik: gesteigert, vermindert
- Mnestiche Defizite, Aufmerksamkeitsstörung, Konzentrationsstörung
- Psychotische Symptome: Wahn, Halluzinationen, illusionäre Verknüpfungen etc.

Normalbefund: „Euthyme Stimmungslage, Affekt und Psychomotorik unauffällig. Gedankenductus formal und inhaltlich unauffällig. Mnestic, Aufmerksamkeit und Konzentration grobklinisch unbeeinträchtigt.“

Sonstiges:

Bauchhautreflexe (BHR)

Prüfung

- Prüfung in Rückenlage: rasches Bestreichen der Bauchhaut (z. B. mit abgebrochenem Stieltupfer) in drei Etagen von lateral nach medial (obere Etage: knapp unterhalb des Rippenbogens; mittlere Etage: Nabelhöhe; untere Etage: knapp oberhalb des Leistenbandes). Reflexantwort beim Gesunden Sichtbare Kontraktion der Bauchmuskulatur. Der BHR bezieht thorakale Wurzeln mit ein.

Pathologische Befunde

Beispiele für Erkrankungen/ Erläuterungen

- **Fehlende oder abgeschwächte BHR**

Einseitiges (oder bilaterales) Fehlen (oder Abschwächung) bei straffer Bauchdecke spricht für eine (ein- oder beidseitige) Läsion des homolateralen zentralen motorischen Neurons (Pyramidenbahn).

Anm.: BHR bei adipösen Patienten oder schlaffer Bauchdecke oft nicht auslösbar bzw. kaum verwertbar.

Manchmal ist mittels BHR-Prüfung die Eingrenzung der Höhe eines sensiblen Niveaus (Querschnittssymptomatik) möglich (obere Etage: bezieht Wurzeln D6-12 mit ein; mittlere Etage: Wurzel D8; untere Etage: D12)

Normalbefund: „BHR in allen Etagen auslösbar“

Analreflex (AR)

Prüfung

- Prüfung in Seitenlage, Bestreichen der perianalen Region mit abgebrochenem Stieltupfer. Reflexantwort beim Gesunden: Sichtbare Kontraktion des M. sphincter ani externus. Der AR bezieht die Segmente S3-S5 sowie den N. pudendus mit ein.

Pathologische Befunde

Beispiele für Erkrankungen/ Erläuterungen

- **Fehlender oder abgeschwächter AR**

Pyramidenbahnläsion

Periphere Läsion: von S3 abwärts (Konus-Syndrom), z. B. großer Discusprolaps, spinale Ischämie, spinaler Tumor

Normalbefund: „Analreflex seitengleich normal auslösbar“

Anhang 1:

UNWILLKÜRliche BEWEGUNGEN (AUSWAHL)	
<i>Pathologische Befunde</i>	<i>Beispiele für Erkrankungen/ Erläuterungen</i>
<ul style="list-style-type: none"> • Myoklonien: mit freiem Auge sichtbare, unwillkürliche kurze Muskelzuckungen (einzelner Muskeln oder ganzer Muskelgruppen). 	<p>Epilepsie: Myoklonien bei primär generalisierten Epilepsien oder fokal-motorische (klonische) Anfälle bei fokalen Epilepsien</p> <p>Posthypoxische Myoklonien</p> <p>Andere: Medikamentös induzierte Myoklonien, Myoklonien im Rahmen metabolischer Störungen, Encephalitiden etc.</p>
<ul style="list-style-type: none"> • Faszikulationen: mit freiem Auge sichtbare, unwillkürliche (Sekundenbruchteile dauernde) Kontraktionen einzelner Muskelfaserbündel (ohne Bewegungseffekt in den Gelenken). 	<p>Läsionen in motorischen Vorderhorn-Ganglienzellen , z. B. ALS</p>
<ul style="list-style-type: none"> • Fibrillationen: unwillkürliche (Sekundenbruchteile dauernde) Kontraktionen einzelner Muskelfasern (an der Zungenmuskulatur sichtbar, in peripheren Muskeln mit freiem Auge nicht sichtbar, - nur im EMG nachweisbar). 	<p>Ursachen siehe Faszikulationen</p>
<ul style="list-style-type: none"> • Dystonie: anhaltende Muskelkontraktionen, die oft zu schmerzhaften Fehlhaltungen/ abnormen Bewegungen. Können typischer Weise durch spezielle Manöver („geste antagonistique“) in ihrem Ausmaß verringert werden. 	<p>Bewegungsstörungen (z. B. Torticollis, generalisierte Dystonien etc.).</p>
<ul style="list-style-type: none"> • Chorea: unregelmäßige, nicht-rhythmische kurzdauernde distal betonte Bewegungen (griech. Choreia = Tanz). 	<p>Bewegungsstörungen (z. B. Chorea Huntington)</p>
<ul style="list-style-type: none"> • Tic: abrupte, unregelmäßige, kurze Bewegungen (einfach motorischer Tic. Z. B. Blinzeln, Hüsteln, Räuspern), komplexe motorische oder vokale Tics (z. B. Echolalie, Koprolalie). Tics sind kurzfristig willkürlich unterdrückbar. 	<p>Bewegungsstörungen (z. B. Tourette-Syndrom)</p>
<ul style="list-style-type: none"> • Ballismus: (griech. Ballein: werfen, schleudern): schleudernde, großamplitudige Bewegungen der proximalen Extremitäten 	<p>Läsion im Bereich des Ncl. subthalamicus. Ursache oft ischämisch (Schlaganfall) mit Hemiballismus der kontralateralen Körperhälfte</p>
<ul style="list-style-type: none"> • Tremor: rhythmische Bewegung eines Körperteils <ul style="list-style-type: none"> - Ruhetremor: auch bei entspannter Haltung - Haltetremor: bei Verharren der Extremität in einer bestimmten Stellung - Intentions-(=Aktions-)tremor: während zielgerichteter Bewegung auftretend 	<p>Essentieller Tremor: meist feinschlägig, symmetrisch an OEs</p> <p>Tremor bei M. Parkinson: distal betonter, grobschlägiger Ruhetremor (meist asymmetrisch, oft als „Pillendreher-Phänomen“ sichtbar).</p> <p>Tremor bei zerebellären Störungen: niederfrequenter Intentionstremor.</p> <p>Andere Ursachen: Medikamentös induziert, Alkoholabusus, Substanzentzugssyndrome Hyperthyreose etc.</p>

Anhang 2:

DAS MOTORISCHE SYSTEM	
Tractus corticospinalis („Pyramidenbahn“)	
<ul style="list-style-type: none"> - Vermittelt Willkürmotorik - Die vom motorischen Kortex (Gyrus praecentralis; Area 4 und angrenzende Kortexareale) ausgehenden Nervenfasern bilden in ihrer Gesamtheit die Pyramidenbahn. Von den motorischen Hirnnervenkernen und motorischen Vorderhornzellen gelangen die motorischen Impulse über die Vorderwurzeln, die Nervenplexus (im Extremitätenbereich) und die peripheren Nerven zur Muskulatur. Dort erfolgt die Reizübertragung an der motorischen Endplatte. - Die Bahn verläuft vom motorischen Kortex durch die weiße Substanz (Corona radiata), die Capsula interna, die mittleren Anteile des Hirnschenkels, durch die Pons und die Basis der Medulla oblongata. Am unteren Ende der Medulla oblongata kreuzen 80-.85% der Fasern auf die Gegenseite (Pyramidenkreuzung). Der Rest verläuft ungekreuzt weiter im Vorderstrang als Tractus corticospinalis anterior. Diese Fasern kreuzen erst im jeweiligen Segment durch die vordere Kommissur zur Gegenseite. Der Hauptteil der Fasern zieht nach der Kreuzung in der Pyramidenkreuzung als Tractus corticospinalis lateralis durch den Seitenstrang abwärts, um größtenteils an den Alpha-Vorderhornzellen zu enden. Ein Teil der Pyramidenfasern verlässt in Höhe des Mittelhirns die Hauptmasse der Pyramidenbahn, um zu den motorischen Hirnnervenkernen (V, VII, IX, X, XI, XII) zu gelangen („Tractus corticonuclearis“ = „corticobulbaris“); die Hirnnervenkerne werden teils gekreuzt, teils ungekreuzt erreicht. Ein kleinerer Teil der Pyramidenbahn entspringt nicht den Areae 4 bzw. 6, sondern der Area 8 (frontales Augenfeld). Von dort ziehen Fasern zu den motorischen Augenerven (III, IV, VI). 	
<i>Klinische Symptomatik bei Läsionen des zentralen motorischen Systems</i>	
<ul style="list-style-type: none"> • Kortex-nahe Läsion (Insult, Tumor, Trauma, entzündliche ZNS-Erkrankungen etc.): 	<ul style="list-style-type: none"> → Spastische Parese der kontralateralen Körperpartie (spastische Hemiparese). Da die kortikalen Repräsentationsareale von Gesicht und Hand („motorischer Homunculus“!) besonders groß sind, ist die Hemiparese oft brachiofazial betont. Nichtpyramidale Fasern sind verschont, daher ist die Lähmung nicht komplett (keine Plegie). → Cave: Im Falle rein (isolierter) kortikaler Läsionen kann hier „ausnahmsweise“ keine Spastik auftreten. → Fokale epileptische Anfälle sind möglich (z. B. Läsion im primär motorischen Kortex → fokale klonische Anfälle an der kontralateralen Körperpartie).
<ul style="list-style-type: none"> • Läsion im Bereich der Capsula interna (Blutung, Ischämie, etc.) 	<ul style="list-style-type: none"> → Spastische Plegie (bzw. höhergradige Parese) der kontralateralen Körperpartie (spastische Hemiplegie/ hochgradige Hemiparese). Pyramidale und nichtpyramidale Fasern liegen hier eng beisammen und sind gleichermaßen betroffen. → Zusätzlich ist auch die kortikonukleäre Bahn betroffen, daher besteht eine kontralaterale zentrale Facialisparesie und evtl. auch zentrale Hypoglossusparesie (die übrigen Hirnnervenkerne sind bilateral versorgt, daher keine Ausfälle weiterer Hirnnerven).
<ul style="list-style-type: none"> • Läsion im Bereich der Pons (Hirnstamminsult, Hirnstammencephalitis etc.) 	<ul style="list-style-type: none"> → Spastische Hemiparese oder Tetraparese der kontralateralen Körperpartie. Im Bereich der Pons liegen die Pyramidenfasern etwas weiter verstreut auseinander, daher sind meist nicht alle Fasern geschädigt. → Facialis- und Hypoglossusparesen sind seltener, da sich die Fasern dieser beiden Nerven hier bereits etwas weiter nach dorsal verlagert haben; möglich ist hingegen eine ipsilaterale Abducens- oder Trigeminiusschädigung.
<ul style="list-style-type: none"> • Läsion im Bereich der Pyramidenbahn auf Rückenmarkshöhe (Myelitis, Tumor, Trauma, Ischämie etc.) 	<ul style="list-style-type: none"> → Halsmark: Ipsilaterale spastische Hemiplegie (da die Pyramidenbahn hier bereits gekreuzt hat und auf dieser Höhe auch nichtpyramidale Fasern führt) → Brustmark: Ipsilaterale spastische Monoplegie des Beines (bei doppelseitiger Schädigung: Paraplegie)

Anhang 3:

DAS SENSIBLE SYSTEM	
Tractus spinothalamicus anterior	
<ul style="list-style-type: none"> - Vermittelt grobe Berührung und Tasteindrücke - Verlauf: Impulse aus Haarkörben und taktilen Körperchen der Haut werden zu den pseudounipolaren Spinalganglienzellen (=1. Neuron) und von dort in die hintere Wurzel des Rückenmarks geleitet. Im Rückenmark zieht der zentrale Fortsatz der Spinalganglienzelle zunächst ungekreuzt 2-5 Segmente aufwärts, um dann an den Zellen der grauen Substanz des Hinterhorns (= 2. Neuron) zu enden. Von diesen Zellen nimmt der Tr. spinothalamicus anterior seinen Ausgang. Die Fasern kreuzen nun in der vorderen Kommissur und ziehen im kontralateralen Vorderseitenstrang aufwärts und enden (gemeinsam mit dem Tr. spinothalamicus lateralis) im Thalamus, wo sie auf das 3. Neuron umgeschaltet werden und von dort zum Gyrus postcentralis gelangen. 	
<i>Klinische Symptomatik bei Läsionen des Tractus spinothalamicus anterior:</i>	
<ul style="list-style-type: none"> • Läsion im lumbalen und thorakalen Bereich 	→ Oft keine wesentliche Einbuße des groben Berührungsempfindens (da die Fasern, die das erste Neuron des Tr. spinothalamicus anterior bilden, zunächst im Hinterstrang eine längere Strecke aufwärts verlaufen und unterwegs Kollateralen an kreuzende 2. Neurone abgeben; viele Impulse können also durch den langen ipsilateralen Verlauf den Läsionsort umgehen).
<ul style="list-style-type: none"> • Läsion im zervikalen Bereich 	→ Eventuell leichte Hypästhesie im kontralateralen Bein
Tractus spinothalamicus lateralis	
<ul style="list-style-type: none"> - Vermittelt Schmerz und Temperatur - Verlauf: Die peripheren Rezeptoren für Schmerz- und Temperaturreize sind die freien Nervenendigungen der Haut. Von diesen nehmen die peripheren Fortsätze der pseudounipolaren Spinalganglienzellen (=1. Neuron) ihren Ursprung. Die zentralen Fortsätze der pseudounipolaren Spinalganglienzellen treten durch die hintere Wurzel ins Rückenmark ein und enden in der Substantia gelatinosa an Strangzellen (=2. Neuron), deren Fortsätze den Tr. spinothalamicus lateralis bilden. Hier kreuzen die Fasern im Segment durch die vordere Kommissur und verlaufen in weiterer Folge im Seitenstrang aufwärts zum Thalamus (Umschaltung auf das 3. Neuron); die Axone des 3. Neurons ziehen zum Gyrus postcentralis. 	
<i>Klinische Symptomatik bei Läsion des Tractus spinothalamicus lateralis:</i>	
→ Aufhebung des Temperatur- und Schmerzempfindens bei erhaltenem Berührungsempfinden (=“dissoziierte Sensibilitätsstörung“), kontralateral (meist 1-2 Segmente unterhalb der Läsion)	
Funiculus posterior („Hinterstrang“)	
<ul style="list-style-type: none"> - Vermittelt: Lageempfinden, Vibration, Diskrimination, feine Berührung - Verlauf: Afferenzen aus Haut-, Muskel- und Sehnenrezeptoren und Bindegewebsrezeptoren (z. B. Vater-Pacini-Körperchen) erreichen die pseudounipolaren Spinalganglienzellen (=1. Neuron), deren zentrale Fortsätze durch die hintere Wurzel ins Rückenmark eintreten. Die Fasern aus den OEs ziehen im Fasciculus cuneatus, jene aus den UEs im Fasciculus gracilis nach zentral. In den (in der Medulla oblongata gelegenen) Hinterstrangkernen (Ncl. cuneatus, Ncl. gracilis) erfolgt die Umschaltung auf das 2. Neuron, dessen Axone zum Thalamus ziehen. Auf dem Weg zum Thalamus kreuzen sämtliche Fasern und bilden hierbei eine mediale Schleife (=Lemniscus medialis). Im Thalamus erfolgt die Umschaltung auf das 3. Neuron, dessen Axone zum Gyrus postcentralis ziehen. 	
<i>Klinische Symptomatik bei Läsion des Hinterstranges:</i>	
→ Störung des Vibrationsempfindens (=Pallhypästhesie oder Pallanästhesie), der Zwei-Punkt-Diskrimination, des Lage- und Bewegungssinnes, Astereognosie, sensible Ataxie	

Anhang 4:

DAS RÜCKENMARK	
<p>- Allgemeines zu Querschnittsläsionen: Initial: Spinaler Schock (schlaffe Parese unterhalb der Läsion, kompletter Sensibilitätsausfall für alle Qualitäten, Blasen-, Mastdarm-, Sexualfunktionsstörungen, trophische Störungen). Die obere Grenze der Sensibilitätsstörung (=sensibles Niveau) ist oft durch eine hyperalgetische Zone gekennzeichnet. Nach Tagen bis Wochen: Spinale Automatismen, Entwicklung spastischer Paresen, Reflexe kehren zurück (manchmal gesteigert), Stuhlgang/ Wasserlassen funktionieren reflektorisch (Restharn/ reflektorische Harnentleerung möglich), Potenz bleibt erloschen, Sensibilitätsstörungen und vegetative Symptome bleiben bestehen. Merke: Bei relativ weit kaudal gelegenen Läsionen (etwa unterhalb des Segments D10) entwickelt sich fast immer eine pseudoschlaffe Parese, da nicht mehr genug Interneurone zur Verfügung stehen, um eine Spastik aufzubauen.</p>	
<i>Klinische Symptomatik bei Querschnittsläsionen</i>	
<ul style="list-style-type: none"> • Läsion auf Höhe des Zervikalmarks 	<ul style="list-style-type: none"> → Läsionen oberhalb des 3. Halswirbels sind tödlich (Sistieren der Atmung durch Ausfall von Interkostalnerven und N. phrenicus). → Querschnittsläsionen im unteren Halsmark verursachen eine Tetraparese unter Einbeziehung der Interkostalnerven (Atmung unzureichend). Die Arme sind je nach Höhe der Läsion unterschiedlich stark betroffen.
<ul style="list-style-type: none"> • Läsion auf Höhe des Thorakalmarks 	<ul style="list-style-type: none"> → Läsion im oberen Thorakalmark: Arme frei, Atmung jedoch gestört. → Läsion im unteren Thorakalmark: Atmung intakt (Bauchmuskulatur intakt)
<ul style="list-style-type: none"> • Läsion auf Höhe des Lumbalmarks 	<ul style="list-style-type: none"> → Bei traumatischer Schädigung durch Mitschädigung der Hauptarterie des Lumbalmarks (A. radicularis magna) schwerwiegende Ausfälle kaudal der Läsion aufgrund einer Erweichung des gesamten Lumbal- und Sakralmarkes.
<ul style="list-style-type: none"> • Halbseitige Rückenmark-Läsion (Brown-Sequard Syndrom), z. B. traumatisch oder zervikaler Discusprolaps 	<ul style="list-style-type: none"> → Durch Unterbrechung der absteigenden motorischen Bahnen: ipsilaterale Parese der kaudal der gelegenen Körperhälfte (nach Überwindung des spinalen Schocks in Form einer spastischen Parese mit gesteigerten MERs). → Durch Unterbrechung der Hinterstränge: ipsilaterale Aufhebung des Vibrationsempfindens, des Lagesinnes und des feinen Berührungssinnes. → Durch Schädigung der Tracti spinothalamici mit den gekreuzten Schmerz- und Temperaturfasern: Kontralaterale Aufhebung des Schmerz- und Temperaturempfindens. Einfaches, grobes Berührungsempfinden ist nicht beeinträchtigt, da die entsprechenden Reize auf zwei Wegen zentralwärts geleitet werden: einerseits über die Hinterstränge, andererseits durch den Tractus spinothalamicus anterior, der bereits gekreuzt hat. → Auf unmittelbarer Höhe der Rückenmarksläsion kann es (durch Schädigung von Vorderhornzellen) auch zu schlaffen Paresen und (durch Schädigung der Hinterwurzeln) zu radikulären Schmerzen oder Parästhesien im entsprechenden Dermatom oberhalb der Läsion kommen.
<ul style="list-style-type: none"> • Schädigung lumbaler und sakraler Wurzeln (Cauda-Syndrom), z. B. Tumor, Abszess, Hämatome, Trauma oder Entzündung der Cauda-Wurzeln (= Elsberg-Syndrom) 	<ul style="list-style-type: none"> → Initial Schmerzen im Bereich von N. ischiadicus und Blase (beim Husten/ Niesen zunehmend), später radikuläre Sensibilitätsstörungen (alle Qualitäten) ab L4 abwärts, schlaffe Paresen an den UEs, fehlende Muskeleigenreflexe, Blasen-, Mastdarm-, Potenzstörung. → Bei tiefer Läsion (S3-S5): Keine Paresen, nur Reithosenanästhesie, Blasen-, Mastdarm- und Potenzstörung.
<ul style="list-style-type: none"> • Läsion von S3 abwärts (Konus-Syndrom), z. B. Discusprolaps, spinale Ischämie, spinaler Tumor 	<ul style="list-style-type: none"> → Reithosenanästhesie, fehlender Analreflex (ASR erhalten!), Harnverhalten, Harninkontinenz (Überlauf-blase), Mastdarminkontinenz

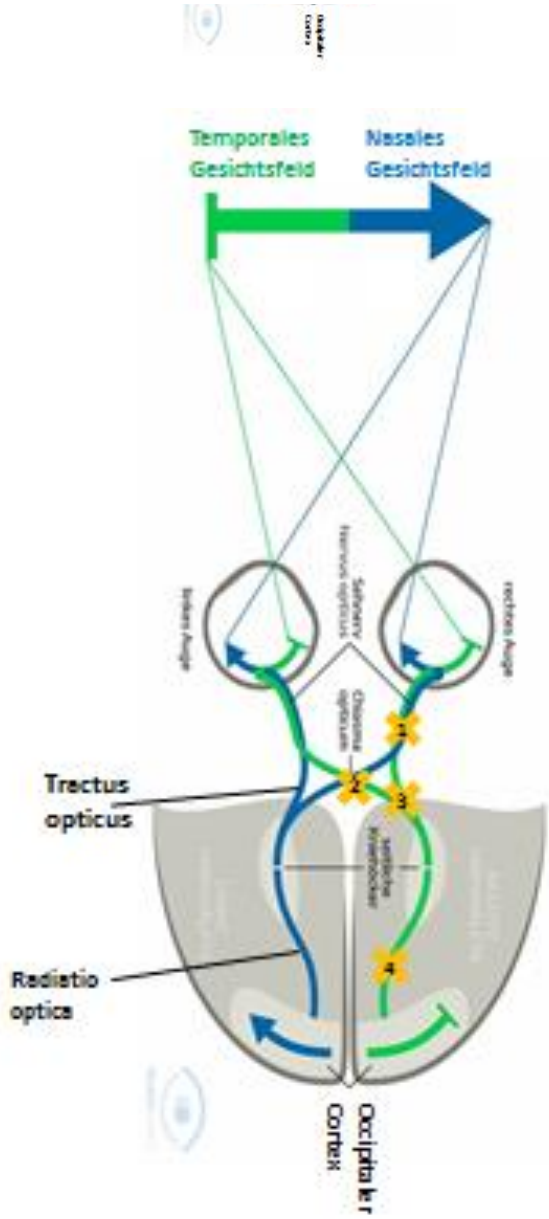


Abb. 1: Gesichtsfelddefekte

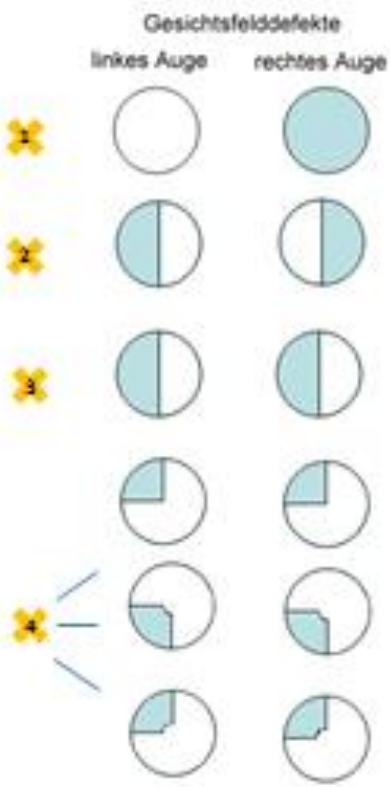


Abb. 2: Pyramidenbahn

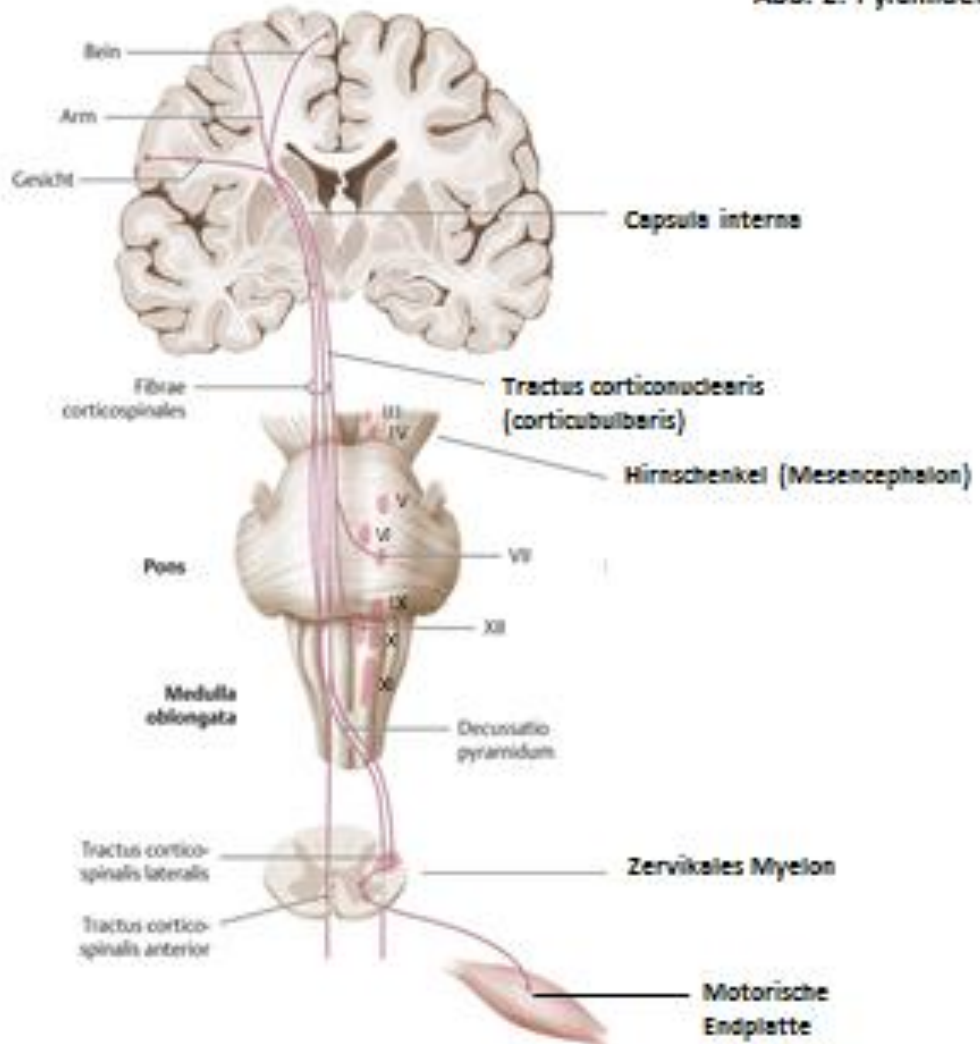


Abb. 3: Sensible aufsteigende Rückenmarksbahnen

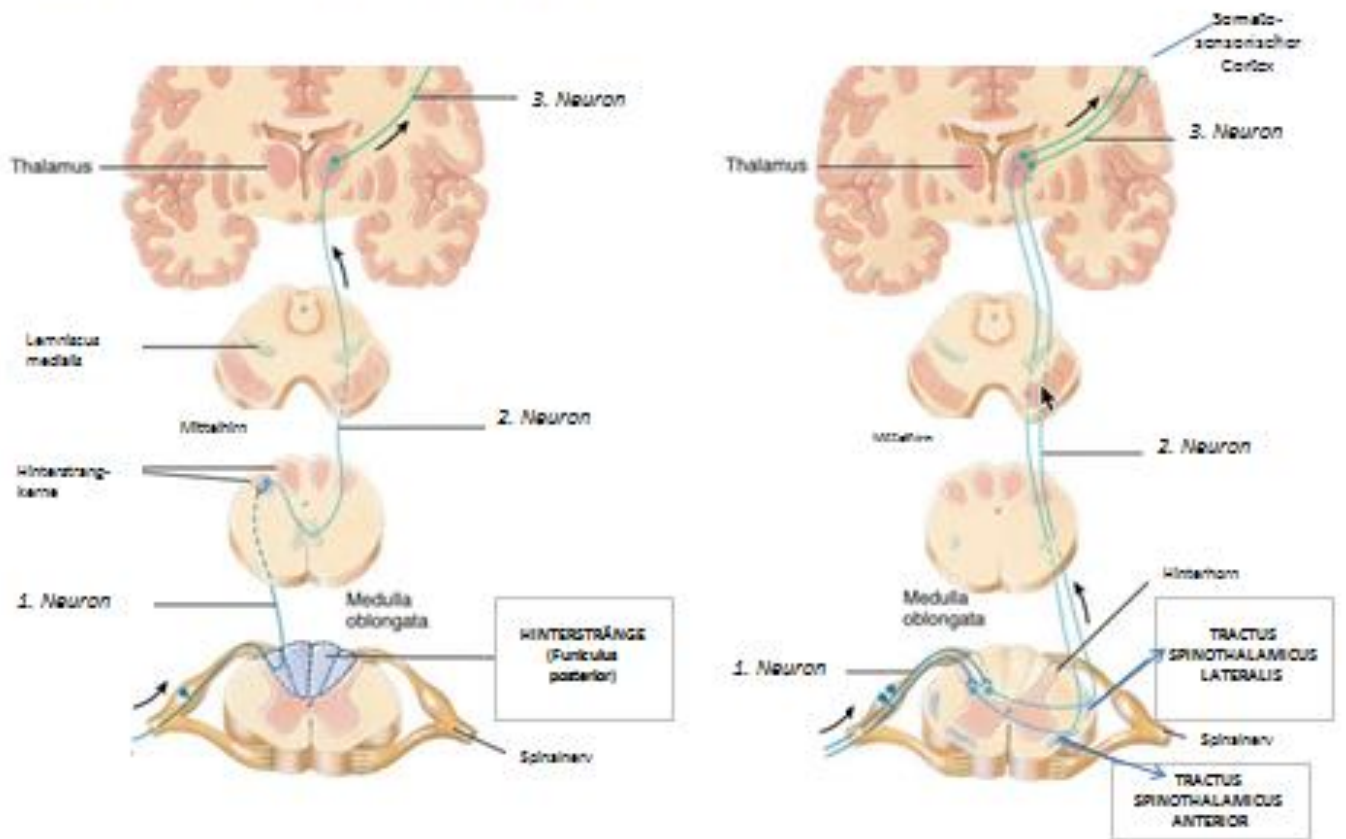


Abb. 4: Sensibilität: Segmentale (radikuläre) Innervation (Dermatome)

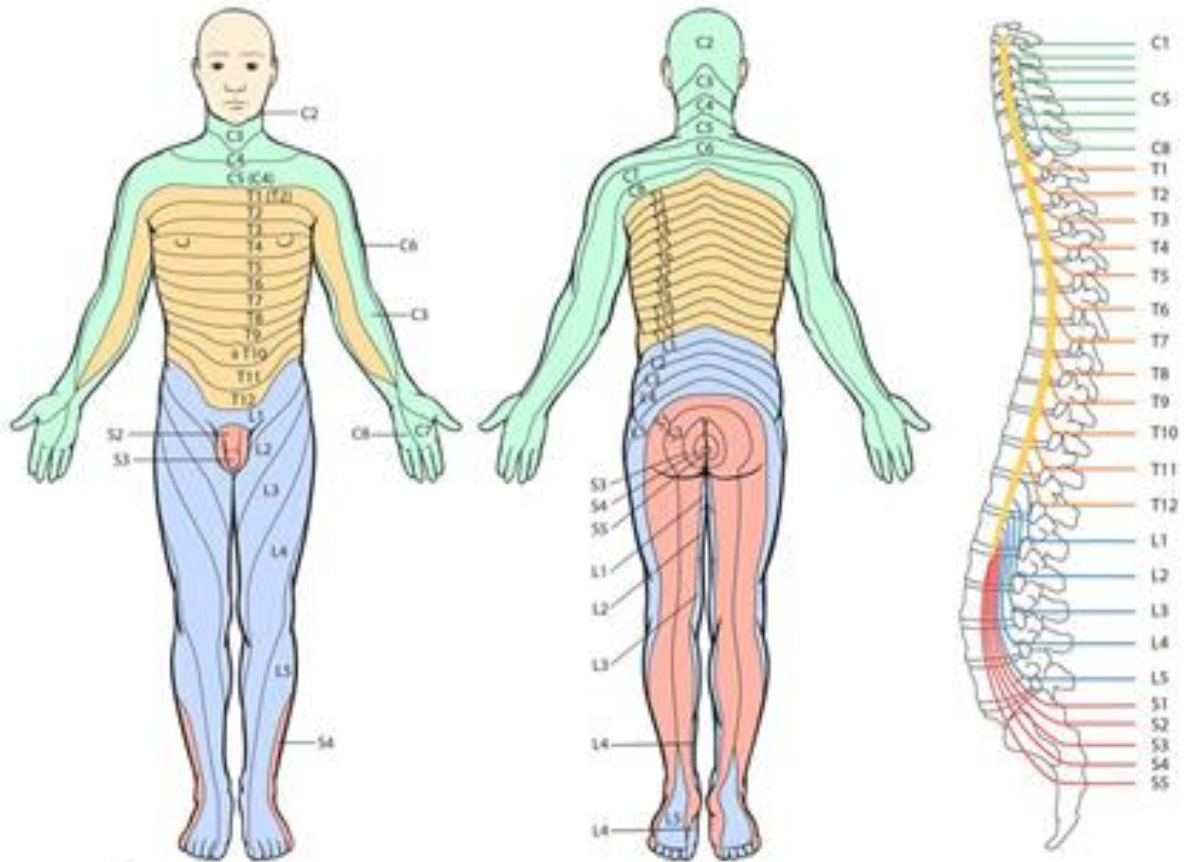


Abb. 5: Sensibilität: Periphere Innervation

